

Федеральное государственное бюджетное образовательное
учреждение высшего образования
«Уральский государственный медицинский университет»
Министерства здравоохранения Российской Федерации

На правах рукописи

Мельников Юрий Андреевич

**СОВЕРШЕНСТВОВАНИЕ МЕТОДА НЕМЕДЛЕННОЙ
ИМПЛАНТАЦИИ У ПАЦИЕНТОВ С ОТСУТСТВИЕМ ПРЕМОЛЯРОВ
ВЕРХНЕЙ ЧЕЛЮСТИ**

Специальность: 3.1.7 – стоматология

Диссертация
на соискание ученой степени
кандидата медицинских наук

Научный руководитель:
д.м.н., проф. С.Е. Жолудев

Екатеринбург – 2023

ОГЛАВЛЕНИЕ

ВВЕДЕНИЕ	4
ГЛАВА 1. ОБЗОР ЛИТЕРАТУРЫ	13
1.1 Современное состояние вопроса навигационной хирургии в дентальной имплантации	13
1.2 Структурные и морфологические изменения тканей после удаления зуба	27
1.3 Одномоментная имплантация и немедленная нагрузка	29
1.4 Ограничивающие факторы и дальнейшие пути развития навигационной хирургии	31
1.5 Матриксные металлопротеиназы как диагностический маркер воспалительных и деструктивных процессов в полости рта	34
Резюме	35
ГЛАВА 2. МАТЕРИАЛЫ И МЕТОДЫ ОБСЛЕДОВАНИЯ	37
2.1 Организация исследования	37
2.2 Характеристика пациентов	40
2.3 Методы обследования пациентов	41
2.3.1 Клинические методы исследования	41
2.3.2 Методика лабораторного исследования	44
2.3.3 Методы лучевой диагностики, внутриротовое сканирование	45
2.3.4 Технология 3D печати	46
2.4 Методы лечения	47
2.5 Методы оценки эффективности проведенного лечения	54
2.5.1 Оценка плотности костной ткани	54
2.5.2 Определение устойчивости имплантатов	56
2.5.3 Сканирующая электронная микроскопия	56
2.6 Оценка качества жизни	57
2.7 Статистическая обработка данных	59
ГЛАВА 3. РЕЗУЛЬТАТЫ СОБСТВЕННЫХ ИССЛЕДОВАНИЙ	60
3.1 Ретроспективная часть клинического этапа исследования	60
3.2 Обоснование авторской методики одномоментной имплантации и немедленной нагрузки	60

3.3	Результаты клинических методов обследования. Данные первичного обследования	69
3.4	Динамика показателей клинического обследования в ранние и отдаленные сроки	73
3.5	Исследование прецизионности провизорной коронки, изготовленной по авторской методике	84
3.6	Изучение качества жизни	85
	ГЛАВА 4. ОБСУЖДЕНИЕ РЕЗУЛЬТАТОВ ИССЛЕДОВАНИЯ	89
	ВЫВОДЫ	98
	Практические рекомендации	98
	Список литературы	100

ВВЕДЕНИЕ

Актуальность исследования

Дентальная имплантология прошла путь развития от почти изолированной дисциплины с относительно небольшим количеством пациентов до области стоматологии, имеющей решающее значение при планировании способа замещения утраченных зубов. Последовательность этапов имплантации от удаления зуба до нагрузки и наложения окончательной реставрации остаются областью исследований. Современные подходы протезирования с использованием дентальных имплантатов смещают акценты беспокойства пациентов по поводу хирургического этапа в сторону вопросов эстетики и соответствия конструкции естественным зубам. Долгосрочный результат протезирования является окончательным определяющим фактором общего успеха лечения. Понимание наиболее распространенных технических осложнений и рисков должны прогнозироваться уже на этапе составления плана лечения [10, 60].

Комплексный план лечения, учитывающий топографию уникальных анатомических структур, таких, как верхнечелюстная пазуха и нижний альвеолярный нерв, может быть использован для определения положения и глубины введения имплантата, тем самым снижая вероятность осложнений [15, 101].

Точность и надежность любой навигационной системы зависят от уровня владения стоматологом аппаратным и программным обеспечением. Оптимальное положение имплантата создает условия для изготовления ортопедической конструкции нужных параметров для стабильного долгосрочного состояния костной и мягких тканей. Установку имплантата следует проводить точно во всех трех осях. Стабильность мягких и твердых тканей вокруг имплантата и долгосрочный успех связаны с трехмерным позиционированием установки имплантата. Чем больше пространственное расхождение между положением коронки и имплантата, тем хуже окончательный результат [96].

Задача специалиста заключается в возможности перенести виртуальный план хирургического этапа в процесс операции с учетом особенностей анатомии,

окклюзии и вида протезирования. Важным является не только поэтапное формирование ложа имплантата по шаблону, но и установка самого имплантата, что позволяет добиться максимальной точности. Поэтому, количество публикаций, посвященных вопросу выбора метода временного протезирования при дентальной имплантации, постоянно увеличивается [13, 171].

Особенностью непосредственного метода имплантации является большой диаметр лунки после удаления зуба, из этого вытекает необходимость сохранения индивидуального контура прорезывания при установке временной реставрации. Количество и качество кости, окружающей имплантат, не только влияет на остеоинтеграцию имплантата, но также влияет на форму и контур лежащих выше мягких тканей, которые важны для эстетического результата лечения. Во многих случаях у пациентов с беззубыми дугами или несостоятельными зубными рядами ортопедическая часть лечения может быть также затруднена, в связи с изменениями в положении нижней челюсти, особенно, когда длительно используются неадекватные старые съемные протезы с изношенными акриловыми зубами или в следствии повышенной мобильности зубов при тяжелых заболеваниях периодонта. В таких случаях физиологическое положение нижней челюсти должно быть определено до изготовления несъемных конструкций [144, 177].

Цифровые технологии стали неотъемлемой частью стоматологического лечения, и многие процедуры были обновлены и модифицированы. Разработка внутри ротовых сканеров, 3D-принтеров и систем автоматизированного проектирования и производства (CAD/CAM), смещает парадигму в сторону цифрового рабочего процесса [18,136].

Степень разработанности темы исследования

Премоляры верхней челюсти часто находятся в эстетической зоне у пациентов с высокой линией улыбки. Их утрата приводит не только к снижению жевательной эффективности, но и эстетическому дефекту. Учитывая продолжительные сроки реабилитации в случае протезирования с использованием имплантатов, вопрос

временной несъемной конструкции в этом случае становится для пациентов актуальным. Важным является сохранить природную эстетику мягких тканей, что наиболее часто удается получить при немедленной имплантации [9, 52, 67, 101, 137].

Ключевую роль в этом играет оптимальное позиционирование имплантата. Поэтому важно использовать методы навигационной хирургии с применением хирургических и имплантологических шаблонов, которые повышают точность и эффективность имплантации [11, 18, 136].

Применение стандартных формирователей десны также не всегда позволяет достигнуть хороших эстетических результатов, что в дальнейшем требует использование временных реставраций для коррекции [102, 121, 124, 131].

Таким образом, разработка протоколов восстановления утраченных зубов с использованием индивидуализированных конструкций при немедленной имплантации остается важной задачей современной стоматологии.

Цель исследования

Усовершенствовать метод немедленной имплантации в области премоляров верхней челюсти с использованием индивидуализированных конструкций, смоделированных и изготовленных с применением аддитивных технологий.

Задачи исследования

1. В ретроспективном исследовании определить частоту встречаемости дефектов зубного ряда в области премоляров верхней челюсти, удовлетворенность пациентов результатами комплексного лечения. Проанализировать осведомленность врачей стоматологов ортопедов и хирургов о возможности метода непосредственной имплантации.
2. Разработать и клинически апробировать авторский метод непосредственной имплантации зубов в области премоляров верхней челюсти.
3. Оценить ближайшие и отдаленные результаты выбора индивидуализированных конструкций, изготовленных с применением аддитивной

технологии для замещения дефектов зубного ряда в области премоляров верхней челюсти с использованием электронной микроскопии, клинико-лабораторных показателей.

4. Обосновать выбор авторского метода по оценке эффективности комплексного лечения и его влияние на качество жизни пациентов.

Научная новизна

1. Впервые предложена технология виртуального моделирования и изготовления временной реставрации с опорой на имплантат с использованием 3D печати до начала хирургического этапа лечения.
2. Впервые разработана временная реставрация согласно индивидуальным анатомическим особенностям коронки замещающего зуба, вместе с шейкой зуба и соединительным элементом для фиксации в дентальный имплантат
3. Разработанная методика и алгоритм мероприятий позволили улучшить показатели социальной адаптивности и комфорта пациентов на этапах протезирования с помощью дентальных имплантатов.

Теоретическая и практическая значимость работы

Разработана технология изготовления временной реставрации с опорой на имплантат, смоделированной виртуально, согласно индивидуальным контурам прорезывания удаляемого зуба. Предложенный способ позволяет изготовить временную реставрацию при помощи 3D печати до начала хирургического этапа и фиксировать ее непосредственно после удаления зуба и установки имплантата. (патент РФ на изобретение № 2750545 от 29.06.2021 г.) Результаты настоящего исследования могут представлять интерес для врачей-стоматологов, а также челюстно-лицевых хирургов. Данная технология внедрена в комплексный план лечения пациентов сети стоматологических клиник АНО «Объединение «Стоматология» (главный врач - заслуженный врач РФ, гл. внештатный стоматолог МЗ СО Портнягин А. В., г. Екатеринбург).

Изучены динамические показатели состава ротовой жидкости после проведения операции имплантации с использованием имплантологических шаблонов и

доказана их эффективность в сравнении с традиционной методикой. Содержание матриксных металлопротеиназ отражает репаративные процессы, проходящие в костной и мягких тканях в постоперационном периоде.

Результаты настоящего исследования позволили усовершенствовать этапы комплексной реабилитации пациентов при протезировании с использованием дентальных имплантатов.

Методология и методы исследования

Диссертационная работа выполнена согласно принципам и правилам доказательной медицины. Исследование одобрено Локальным этическим комитетом ФГБОУ ВО УГМУ Минздрава России (протокол № 8 от 25.10.2019 г.).

Лабораторное исследование было проведено в отделе общей патологии ЦНИЛ УГМУ (зав. Проф. Базарный Владимир Викторович).

Анализ и систематизация полученных результатов проводились в электронных таблицах Microsoft Office, Excel 2010 (Microsoft, США). Статистический анализ проводился с использованием программы Statistics 6.0.

Основные положения, выносимые на защиту

1. Дефекты зубного ряда в области премоляров верхней челюсти являются распространенными повреждениями, требующими особых эстетических и функциональных подходов в ближайшие и отдаленные сроки после имплантации.
2. Предложенный метод немедленной имплантации с применением аддитивных технологий и компьютерного моделирования позволяет повысить точность установки имплантатов и улучшить ближайшие эстетические и функциональные результаты лечения пациентов.
3. Выбор индивидуализированных конструкций, изготовленных по аддитивной технологии для замещения дефектов зубного ряда в области премоляров верхней челюсти при немедленной имплантации повышает эффективность комплексного лечения и качество жизни пациентов.

Достоверность результатов, апробация работы

Достоверность данных настоящего исследования определяется использованием современных методов при решении поставленных целей и задач, достаточным материалом комплексного исследования. Работа проводилась на современном оборудовании в соответствии с принципами доказательной медицины.

Результаты проведенной работы были представлены на следующих научно-исследовательских мероприятиях:

1. Конференция «Актуальные вопросы стоматологии: междисциплинарные аспекты» (Екатеринбург, 24 ноября 2021 года) Молодежной научной школы по проблемам фундаментальной стоматологии (Екатеринбург, 25 ноября 2021 года), проходящий в рамках Международного конгресса «Стоматология Большого Урала – 2021» (Екатеринбург, 23-25 декабря 2021 г.)
2. VI Научно-практическая конференция «Актуальные вопросы стоматологии» (Киров, 12-13 мая 2022 г.)
3. Международная научно-практическая конференция «Весна в Белгороде 2022» (Белгород, 9-10 июня 2022 г.)
4. XV Международная научно-практическая конференция «Стоматология славянских государств» (Белгород, 9-11 ноября 2022 г.).
5. Конференция Научной Молодежной школы по проблемам фундаментальной и прикладной стоматологии (Екатеринбург, 25 ноября 2022 года), проходящих в рамках Международного конгресса «Стоматология Большого Урала – 2022» (Екатеринбург, 22-29 ноября 2022 г.)
6. Юбилейная научно-практическая конференция с международным участием «Актуальные вопросы фундаментальной и клинической стоматологии», посвященной 60-летию образования Тюменского ГМУ. Тюмень, 21 апреля 2023 г.

Основное содержание диссертационного исследования опубликовано в следующих научных работах:

1. Мельников Ю. А., Портнягин А. В. «Клинический пример использования хирургического стереолитографического шаблона при дентальной имплантации в дистальных отделах челюстей» // X-RAY ART, - 2016. - №6/17. с. 30-33
2. Мельников Ю. А., Жолудев С. Е. «Навигационная хирургия в дентальной имплантологии. Доступные хирургические инструменты в повседневной работе» // **Уральский медицинский журнал**, - 2020. - № 09 (192) с. 39-43
3. Мельников Ю.А., Жолудев С. Е., Базарный В. В., Полушина Л. Г. «Сравнение показателей активности матриксных металлопротеиназ при установке дентальных имплантатов по стандартной методике и с использованием навигационных имплантологических шаблонов.» // **Проблемы стоматологии**, 2020.- Т. 16 №3. с. 74-82
4. Мельников Ю. А., Жолудев С. Е., Владимирова Е. В., Заикин Д. А. «Прецизионность изготовления провизорной коронки с помощью технологии 3D-печати. Немедленная временная реставрация после дентальной имплантации» // **Проблемы стоматологии**, 2020. – Т. 16 № 4 с.109-114
5. Мельников Ю. А., Жолудев С. Е., Заикин Д. А. «Экспериментально – математическое обоснование применения цифровых технологий для регистрации положения нижней челюсти при тотальном протезировании с использованием дентальных имплантатов» // **Проблемы стоматологии**, 2021. – Т. 17 №3 стр. 108-113
6. Мельников Ю. А., Жолудев С. Е. «Сравнение дентальной имплантации с использованием имплантологических шаблонов и обычной методики» // **Российский вестник дентальной имплантологии**, 2021. - № 3-4 (53-54) стр. 34-43
7. Мельников Ю. А., Жолудев С. Е. «Преимущества и недостатки навигационной хирургии при дентальной имплантации» // **Проблемы стоматологии**, 2022. – Т. 18 №1 стр. 37-45
8. Мельников Ю. А., Жолудев С. Е. «Временное протезирование с использованием дентальных имплантатов в челюстно-лицевой хирургии» // **Клиническая стоматология**, 2022. – Т. 25 №2 стр. 126-131

9. Мельников Ю. А., Жолудев С. Е. «Факторы, влияющие на точность установки имплантатов с помощью стереолитографических имплантологических шаблонов в беззубых нижних челюстях» // Сборник трудов международной научно-практической конференции в рамках международного стоматологического фестиваля «Площадка безопасности стоматологического пациента», посвященного 100-летию Московского Государственного медико-стоматологического университета им. А. И. Евдокимова, 2022.- стр.162-165
10. Мельников Ю. А., Жолудев С. Е. «Прецизионность проведения дентальной имплантации с использованием навигационных имплантологических шаблонов на беззубых челюстях. Исследование In vitro». //Сборник материалов VI научно-практической конференции «Актуальные вопросы стоматологии». 2022 с. 80-82
11. Мельников Ю. А., Жолудев С. Е. «Сравнение прецизионности навигационных имплантологических шаблонов, изготовленных двумя различными лабораторными 3D принтерами». //Сборник трудов XV международной научно-практической конференции, посвященной 30-летию компании ВладМиВа «Стоматология славянских государств». Белгород, 2022.- стр. 140-143
12. Мельников Ю. А., Жолудев С.Е. «Подготовка лунки после удаления зуба при немедленной имплантации». Актуальные вопросы стоматологии. Сборник научных трудов, посвященный основателю кафедры ортопедической стоматологии КГМУ, профессору Исаак Михайловичу Оксману. – Казань, 2023.- стр. 445-450
13. Мельников Ю. А., Жолудев С. Е. «Зубосохраняющие процедуры или дентальная имплантация. Долгосрочный прогноз» // **Проблемы стоматологии**, 2023. – Т. 19 №1 стр. 13-18
14. Патент РФ на изобретение №2750545 «Способ непосредственной имплантации зубов» МПК А61С 8/00; Дата регистрации 05.11.2020 г.; Дата публикации 29.06.2021 г., Бюл. №19

Апробация работы проведена на заседании кафедры ортопедической стоматологии и стоматологии общей практики ФГБОУ ВО УГМУ Минздрава России 06.06.2023 г., Проблемной комиссии ФГБОУ ВО УГМУ Минздрава России по стоматологии 09.06.2023.

Личный вклад автора

Вклад автора составляет от 70% до 90% и заключается в планировании исследования, анализе отечественной и зарубежной научной литературы, проведении клинического обследования и лабораторных исследований, статистической обработке данных и их анализе. Автор лично проводил: клиническое обследование пациентов, заполнение медицинской документации, сбор материала лабораторного исследования; оценка стоматологического и пародонтологического статуса пациентов; планирование операции имплантации и комплексную реабилитацию пациентов, включая ортопедический этап; статистическая обработка данных, анализ эффективности проведенного лечения и его влияния на качество жизни пациентов.

Разработка гипотезы настоящего исследования, формирование концепции и методологии были проведены совместно с научным руководителем д.м.н., профессором Жолудевым С.Е.

Внедрение результатов исследования

Усовершенствованная методика комплексной реабилитации пациентов с использованием временной реставрации с опорой на имплантат, смоделированной виртуально, внедрена в практику работы сети стоматологических клиник АНО «Объединение «Стоматология» (главный врач- заслуженный врач РФ, гл. внештатный стоматолог МЗ СО Портнягин А.В., г. Екатеринбург). Применяется в учебном процессе в ФГБОУ ВО «Уральский государственный медицинский университет» Министерства здравоохранения Российской Федерации.

Структура и объем диссертации

Диссертация изложена на 121 странице машинописного текста и состоит из введения, обзора литературы, материала и методов исследования, результатов собственных исследований, обсуждения полученных результатов, выводов и практических рекомендаций, списка литературы, включающего 188 источников, из них 34 отечественных и 154 зарубежных авторов. Работа иллюстрирована 46 рисунками, содержит 13 таблиц.

ГЛАВА 1. ОБЗОР ЛИТЕРАТУРЫ

1.1 Современное состояние вопроса навигационной хирургии в дентальной имплантации

Развитие цифровых технологий в дентальной имплантации началось в начале 2000-х годов, с появлением компьютерной томографии (КЛКТ), которая позволила получать трехмерное изображение челюстей с более высоким качеством и снизила лучевую нагрузку в сравнении с предшествующей компьютерной томографией [64]. Она имеет ряд преимуществ, так как предлагает более точное планирование имплантологического лечения, способствует многочисленным рентгенографическим исследованиям анатомических структур и контролю долгосрочной стабильности дентальных имплантатов. Эффективность использования КЛКТ подтверждена при планировании операций с применением дентальных имплантатов [125].

После открытия В. К. Рентгеном лучей X (X-Ray) спустя недолгое время в 1895 году, метод был применен в челюстно-лицевой области. Первый прототип сканера КЛКТ был применен в 1982 г. для ангиографических исследований. Рассматривалась перспектива его использования в стоматологии [140]. Ранее для измерения параметров костной ткани использовали спиральную компьютерную томографию, которая характеризовалась высокой лучевой нагрузкой для пациента. В связи с этим метод КЛКТ стал более обоснованным [41, 88]. Также метод получил широкое распространение при операциях на лицевом скелете в челюстно-лицевой хирургии [104, 124]. Технология конусно-лучевой компьютерной томографии позволила значительно повысить диагностические возможности лучевой диагностики в стоматологии [155].

Следующее большое достижение в цифровых технологиях — это широкое развитие внутри-ротовых и лабораторных сканеров. За этим последовало развитие компьютерного программного обеспечения для планирования стоматологического лечения, позволяющего совместить файлы сканирования STL с компьютерной томографией в формате DICOM [64].

Цифровые модели, полученные с помощью внутри ротовых сканеров, не занимают никакого физического пространства, как обычные гипсовые модели и нет никаких сомнений в том, что цифровая модель, полученная с помощью сканера эффективна с точки зрения обеспечения сохранности. Кроме того, цифровая стоматология, особенно цифровые модели, имеет ряд преимуществ, таких как быстрый доступ к 3D-диагностической информации и передача цифровых данных для связи со специалистами [53, 108, 128].

Диагностика и планирование имплантационных процедур должны быть оценены с использованием усовершенствованных цифровых методик. Признано, что точное позиционирование имплантата является важной целью [84]. Обеспечение детализированной информацией хирургической фазы лечения является приоритетной задачей. Фактически одиночный имплантат также требует точности установки. Навигационный шаблон должен использоваться, чтобы обеспечить точность установки. Исследования показывают, что направляющий шаблон позволяет достичь точности с отклонением менее 1 мм у вершины имплантата и обеспечивает хороший контроль ангуляции [56, 133].

Термин «навигационная хирургия» в дентальной имплантации можно определить как цифровой рабочий процесс, который начинается с получения данных о будущем протезе пациента, продолжается цифровой обработкой этой информации с помощью программного обеспечения виртуального планирования [93, 172], а заканчивается изготовлением навигационного шаблона с помощью системы прототипирования [114, 152, 158].

В навигационной хирургии используются различные методы изготовления направляющих шаблонов: стереолитографический, трехмерная печать (3D печать), или механически установленные устройства, которые переводят радиодиагностическую информацию в навигационный шаблон, используя различные компьютерные алгоритмы [93]. Технология стереолитографии создает объемные твердые модели посредством затвердевания композитного (фотополимерного) материала, используя лазерный луч [125]. Этот процесс также известен как 3D печать.

В обоих методах и стереолитографии и 3D печати геометрические данные о положении имплантата используются для изготовления навигационного шаблона. Программное обеспечение создает файл, который может быть экспортирован на устройство 3D печати. Проектирование предложено вести по следующему алгоритму:

- расчет цифровой модели рабочей поверхности протезов в системе координат формообразования;
- проектирование траекторий формообразования;
- моделирование процесса срезания припуска и формирования управления для стабилизации условий резания по всей обрабатываемой поверхности.

Все такие процедуры выполняются автоматически. Проектирование траекторий движений при шлифовке рабочей поверхности протеза целесообразно выполнять по разработанному алгоритму, который автоматически обеспечивает максимальную плавность и минимальную амплитуду изменения ускорений, позволяет минимизировать динамические нагрузки и повысить скорость формообразования.

Навигационные шаблоны подразделяются в соответствии с видом направляющих отверстий. Некоторые системы подразумевают несколько последовательных шаблонов с увеличивающимся диаметром отверстий, другие используют один шаблон с увеличивающимся диаметром направляющих втулок. Некоторые системы имеют вертикальные стопперы, другие используют нанесенные маркеры на фрезы, для контроля глубины сверления. Некоторые системы позволяют провести пилотное сверление по направляющему шаблону [106, 120, 132, 143]. В некоторых системах имплантат устанавливается вручную после завершения этапа формирования остеотомического отверстия, когда шаблон убран. Другие системы позволяют провести полный протокол сверления, а также установку имплантата непосредственно через шаблон [141, 168]. Некоторые системы используют предустановленные мини имплантаты как точки опоры для стабилизации шаблона [69, 100, 170].

В сравнении с традиционным методом установки имплантатов,

навигационная хирургия показывает более высокую точность [72, 101].

Как показывает практика, методы мультидисциплинарной оптимизации требуют адаптации для каждой конкретной задачи, а их компьютерная реализация возможна посредством доработки существующего или разработки нового, специализированного программного обеспечения, позволяющего проводить условную оптимизацию конструкции по нескольким критериями качества.

Навигационные шаблоны, содержащие виртуальное положение имплантата могут опираться на три вида тканей: кость, слизистую оболочку и зубы [146].

Накостные навигационные шаблоны были впервые использованы при лечении пациентов с полной адентией [148]. При использовании таких шаблонов необходимо отслаивать полнослойный слизисто - надкостничный лоскут и расширять его мобилизацию, чтобы получить доступ к подлежащей костной ткани. Это увеличивает постоперационный дискомфорт у пациента и может вызвать последующую атрофию альвеолярного гребня из-за снижения кровоснабжения [92, 152]. Этот вид шаблонов отличает значительно низкий уровень точности в сравнении с остальными видами [169]. Это, возможно, обусловлено тем, что изготовление этих шаблонов основано только на трехмерной информации с 3D носителей. Качество информации может сильно отличаться в зависимости от используемого устройства и его разрешающей способности [120]. Трехмерное изображение также подвержено искажению и появлению артефактов. Что обусловлено такими причинами как: движения пациентов во время процедуры, анатомические особенности, опыт оператора и используемое программное обеспечение.

В качестве альтернативы шаблон может опираться на слизистую оболочку. Как правило, эти шаблоны изготавливаются с использованием техники двойного сканирования. Первое сканирование — это конусно-лучевая компьютерная томография. С ее помощью изготавливается дополнительный рентгенологический шаблон с радиоконтрастными маркерами. Для этих целей может быть использован существующий протез пациента. Эти маркеры нужны для наложения и сопоставления трехмерных изображений и создания виртуальной модели

челюстей. При реабилитации пациентов с полной адентией нельзя быть полностью уверенным в правильном позиционировании такого шаблона [166]. Некоторые системы позволяют использовать в этом случае регистратор прикуса, чтобы достичь нужной позиции. Но даже с использованием данной техники толщина и податливость слизистой оболочки могут повлиять на точность позиционирования шаблона. Однако, это менее инвазивная методика, которая может снизить дискомфорт пациента, время хирургической операции, постоперационного кровотечения и период заживления [57]. В случае опоры на мягкие ткани, стабильность и точность шаблона зависит от толщины слизистой, ее упругости и использования фиксирующих винтов и пинов [69].

По возможности, рекомендуется использовать шаблоны с опорой на зубы из-за их высокой точности [170]. Они опираются на сохраненные естественные зубы и/или существующие реставрации. Они могут быть изготовлены в лаборатории основываясь на данных сканирования гипсовых моделей или информации, полученной при внутри-ротовом сканировании. Бурно развивающаяся технология внутри-ротового сканирования значительно влияет на развитие стоматологии и, в частности, на навигационную хирургию. Внутри-ротовые сканеры создают значительно ценное цифровое изображение зубов и поверхности структур полости рта [114]. Реалистичное изображение твердых и мягких тканей полости рта пациента может быть получено путем наложения конусно-лучевой компьютерной томографии и цифрового «оттиски», полученного при помощи внутри-ротового сканера. Это может быть дополнено изготовлением виртуальной реставрации, и планированием положения имплантатов в соответствии с ней, в также с учетом строения твердых и мягких тканей [30].

Было предложено, что сопоставление конусно-лучевой компьютерной томографии и изображения, полученного при помощи внутри-ротового сканера может улучшить точность изготовления навигационных шаблонов [146, 159]. Также в некоторых клинических исследованиях показано появление неточности во время сканирования в результате движения пациентов [141].

Навигационный шаблон может также иметь дополнительную поддержку при помощи предустановленных мини-имплантатов или фиксирующих винтов [168]. Такие шаблоны достигают высокой точности, а также позволяют изготовить временную реставрацию. Также было показано, что эти мини-имплантаты кроме поддержки шаблона могут быть использованы для фиксации временной реставрации в течение всего периода заживления [94].

Кроме того, трансгингивальные фиксирующие винты могут быть использованы в шаблонах с опорой на слизистую оболочку. Они устанавливаются во время операции и фиксируют шаблон в соответствии с запланированным положением. Положение этих винтов может быть также смоделировано в программах виртуального планирования. Но в этом случае нет абсолютной уверенности, что шаблон фиксирован именно в точном запланированном положении [152].

Метод фиксации шаблона имеет огромное значение для точности проведения операции. Шаблоны с опорой на костную ткань показывают наименьшую точность в сравнении с другими шаблонами [172].

Навигационный шаблон может включать пилотное отверстие для фрезы (хирургический шаблон), либо полный последовательный протокол сверления с увеличивающимся диаметром фрез (имплантологический шаблон) [181]. В дополнение, при использовании имплантологического шаблона становится возможным установка самого имплантата через шаблон [53]. Хирургические протоколы сверления становятся предпочтительными в сравнении с традиционными мануальными хирургическими методами в связи со своей высокой точностью исполнения установки дентальных имплантатов [72].

Использование первых остеоинтегрированных имплантатов для замены дефектов зубных рядов явилось огромной эволюцией в технологиях стоматологической реабилитации [92]. На протяжении многих лет было предложено множество решений для улучшения клинических характеристик зубных имплантатов [85]. Форма имплантата эволюционировала с появлением не только цилиндрических структур, но и наиболее эффективной спиральной

конструкции и улучшенных соединений имплантат-протез. Для модификации структуры титана, улучшения процессов остеоинтеграции были предложены улучшенные поверхностные обработки структуры титана. Протезы с опорой на имплантаты имеют 5-летнюю выживаемость примерно 95% и более 89% через 10 лет [106].

Кроме того, отклонения в расположении имплантата могут все еще иметь место, даже с индивидуальным навигационным шаблоном [176]. Эти отклонения могут привести к деформации каркаса и кости, окружающей имплантат, и повлиять на пассивную посадку. Авторы отмечают, что сочетание технологий внутри ротового сканирования позволяет отказаться от традиционных оттисков, продемонстрировать пациенту, прогнозируемый результат и добиться эффективного лечения даже в одно посещение [111].

Современная тенденция в имплантационной хирургии заключается в дальнейшем совершенствовании клинических процедур за счет сокращения общей продолжительности реабилитации с использованием менее инвазивных хирургических методов. Управляемые протоколы имплантации могли бы помочь клиницистам упростить свои процедуры, начиная с диагностической фазы и заканчивая реализацией протезирования. Первым и, вероятно, наиболее важным этапом развития этих новых клинических процедур стало внедрение и распространение трехмерной (3D) техники визуализации и компьютерных технологий [117]. Они позволили усовершенствовать традиционное предоперационное планирование, в котором использовались рентгенологические оценки, часто периапикальные и панорамные рентгенограммы и прямой осмотр альвеолярных гребней. Оценка 3D-данных, извлеченных из компьютерной томографии, а в последнее время и из оптических внутри ротовых сканеров, в сочетании с современными программными средствами планирования имплантатов позволяет тщательно моделировать хирургические и ортопедические этапы. Места установки имплантатов могут быть определены до операции в зависимости от объема и качества кости, расположения анатомических структур (нервов, сосудов, пазух), протезной и эстетической оценки [123]. Точные взаимно однозначные

измерения ширины и высоты кости в планируемых местах имплантации, а также расстояния и углы между имплантатами от одной стороны дуги до другой могут быть определены без искажений, присутствующих в двумерной рентгенологии [119]. Имплантаты и абатменты затем могут быть “виртуально” спланированы, руководствуясь знанием положения планируемой реставрации. Это также позволяет предопределить путь введения протеза, размещение винтовых шахт, компонентное пространство и выбор предоперационных абатментов, а также предоперационное их изготовление. Точное планирование виртуальной хирургии позволяет иногда избежать процедур костной аугментации, которые связаны с увеличением времени лечения, а иногда, к сожалению, и с серьезными клиническими осложнениями [131]. Кроме того, тщательное трехмерное позиционирование имплантатов позволяет получить наилучшие клинические результаты, особенно в эстетических аспектах [95]. Управляемая имплантационная хирургия позволяет перенести запланированный проект реабилитации непосредственно в хирургическое поле. Клиницист может выбирать между несколькими направленными методами; во-первых, хирургические направляющие можно разделить на “статические” и “динамические”. Последние представлены методами управляемой навигации, в которых компьютерная навигационная система помогает клиницисту в режиме реального времени во время позиционирования имплантата с помощью средств визуальной визуализации на мониторе. Эти методы, хотя и очень интересны в перспективе будущего, в настоящее время не особенно распространены. “Статические” методы включают в себя использование навигационных шаблонов, которые могут быть изготовлены с помощью обычных процедур, модификации радиографического сканирующего протеза или с помощью технологий автоматизированного проектирования/автоматизированного производства (CAD/CAM) (фрезерование или стереолитография). Некоторые системы используют для каждого пациента разные шаблоны с разным размером втулок, в то время как другие используют только один шаблон. Дальнейшая дифференциация обусловлена способом установки имплантата после подготовки места имплантации: некоторые системы

обеспечивают полностью управляемую установку имплантата через один и тот же шаблон; другие методы могут потребовать ручной установки имплантата после удаления хирургического шаблона [45].

Установка имплантатов часто позволяет проводить миниинвазивные операции без необходимости поднимать слизисто-надкостничный лоскут. Еще одним преимуществом управляемых методик является возможность изготовления на момент операции несъемного протеза, основанного на планируемом положении имплантатов, способного соединять вновь вставленные имплантаты и легко достигать функциональной и эстетической нагрузки [134]. Однако даже для имплантационной хирургии существуют недостатки, которые должны быть четко оценены. Во-первых, как и все новые методы, этот вид лечения требует периода обучения для стоматолога, для техника и всей стоматологической команды. Время, необходимое для предварительного хирургического планирования установки имплантата, определенно больше по сравнению с традиционными протоколами. Экономические аспекты также должны быть оценены в отношении формирования, инструментария, реализации хирургических шаблонов. Из-за огромного количества протоколов, среди которых клиницист может выбирать, и их быстрой эволюции, литература часто не дает точной информации о реальных преимуществах или недостатках, которые могут быть предоставлены клиницисту или пациенту [76].

Что касается точности цифровой управляемой имплантологии, то в последние годы было опубликовано несколько работ с целью научной оценки точности этих методов. Casseta и его коллеги опубликовали две работы, оценивающие точность разработанного компьютером хирургического руководства, сравнивающего трехмерные положения планируемых и размещенных имплантатов. В первом из них они сравнили предоперационные и послеоперационные компьютерные томографические изображения имплантатов [145]. Они наблюдали довольно высокие значения отклонения между послеоперационным положением и предоперационным планом в корональной и апикальной частях имплантатов, а также в углах наклона имплантатов. Даже если

эти отклонения, по-видимому, не имеют клинического значения, авторы пришли к выводу о необходимости всегда сохранять зону безопасности не менее 2 мм, чтобы избежать критических анатомических повреждений структур. В другом исследовании они оценили у 28 полностью беззубых пациентов влияние некоторых клинических факторов на определение точности хирургического шаблона и установленных имплантатов путем сравнения дооперационной и послеоперационной компьютерной томографии [103]. Оценивали влияние способа фиксации хирургического шаблона (фиксированного или нефиксированного), и состояние слизистой оболочки (нормальная или гиперпластическая) у курящих пациентов на точность. Они наблюдали, что в верхней челюсти, благодаря большей опорной поверхности и фиксации шаблона, точность направляющих была лучше. Они также сообщили о более глубоком коронарном и апикальном отклонении у курящих пациентов из-за увеличения толщины слизистой оболочки. В другой работе была предпринята попытка оценить точность генерируемых компьютером и обычных хирургических руководств с использованием рандомизированной конструкции с разделенным ртом [93]. Каждый из пациентов, участвовавших в этом исследовании, был рандомизирован для установки имплантатов с использованием навигации на правую или левую сторону рта. На контралатеральной стороне использовались обычные методики. Авторы пришли к выводу, что размещение имплантатов с использованием хирургических шаблонов обеспечивает большую точность в боковом направлении. Кроме того, шаблоны показали меньшую вариабельность значений отклонений от запланированных положений имплантатов, чем обычные методики. Что касается точности имплантоптических навигационных систем, то в литературе имеется лишь несколько публикаций. В пилотном исследовании Wittwer была протестирована одна из этих систем у 20 пациентов [73]. Оценивая состояние пациентов до и после операции, оценивалась точность описанной системы. Полученные результаты свидетельствуют о том, что этот тип хирургической процедуры может быть жизнеспособной и безопасной альтернативой в клинических случаях с адекватным

количеством хирургического вмешательства. Однако в тех случаях, когда имеются неровности в строении костей, это может быть менее предсказуемо [12, 76].

Schneider и его группа в 2009 году опубликовали системный обзор литературы, доступной в то время, касающихся точности [75]. Все исследования, включенные в этот обзор, показали разумную среднюю эффективность с относительно высокими максимальными отклонениями. Эта изменчивость, по-видимому, зависела главным образом от выбранной хирургической техники и особенно от типа стабилизации шаблона. Хирургические шаблоны CAD/CAM имели лучшую степень точности, чем обычные. Последние обзоры литературы подтвердили эти наблюдения относительно точности различных систем компьютерной хирургии [133, 141, 164]. Метаанализ точности выявил ошибку около 1 мм в точке входа и около 1,3 мм в вершине. Однако даже в этих работах имеют значение максимальные значения отклонения. Существенные различия по всем параметрам отклонения были обнаружены для числа шаблонов, используемых один тип фиксации. Меньшие значения отклонения наблюдались также при использовании большего количества фиксирующих винтов. Исходя из данных литературы, можно утверждать, что «статическая» навигационная хирургия имеет хороший уровень точности, однако из-за все еще значительных отклонений крайне важен выбор наиболее подходящего хирургического протокола и его скрупулезное выполнение. Это позволяет, с одной стороны, избежать серьезных осложнений, таких как повреждение нервов, с другой-иметь возможность применять эти протоколы даже в сложных случаях, таких как атрофия костной ткани. Хотя в литературе нет долгосрочных исследований, которые напрямую сравнивали бы успешность установки традиционных и «без лоскутных» имплантатов, многие авторы, по-видимому, согласны с тем, что выживаемость имплантатов сравнима независимо от типа выбранного протокола имплантации. В двух статьях, несмотря на короткий период наблюдения, подчеркивается отсутствие статистически значимой разницы между двумя клиническими процедурами в отношении успешности имплантационно-протезной реабилитации [156, 182]. Дальнейшие подтверждения этих наблюдений были предоставлены

Бердуго и его коллегами в исследовании 2010 года, в котором ретроспективно оценивалось 552 имплантата, установленных у 169 пациентов. Они не выявили статистически значимых различий в общей выживаемости после 1-4 лет наблюдения [2] между имплантатами, установленными с помощью «без лоскутной» техники, и обычной имплантацией с откидыванием лоскута. Это подтверждается данными, опубликованными в 2012 году в систематическом обзоре, в который были включены 28 исследований по установке имплантатов под компьютерным управлением с общим количеством 4032 проанализированных имплантатов [122]. Данные этого обзора показали, что навигационная установка имплантатов имела такую же выживаемость имплантатов, как и обычные протоколы, демонстрируя также значительное снижение боли и дискомфорта в ближайшем послеоперационном периоде. Однако было также высказано предположение, что этот метод по-прежнему требует тщательной подготовки операторов, чтобы уменьшить как можно больше неожиданных побочных эффектов, связанных с процедурой, во время установки имплантата. Благодаря планированию и размещению имплантатов в соответствии с планом протезного лечения компьютерная навигация может принести значительные преимущества процедурам имплантологической реабилитации. Ортопедическая реставрация может быть подготовлена до клинических этапов, так что сразу после операции можно легко достичь функциональной нагрузки вновь установленных имплантатов. Многие авторы подчеркивают, насколько велики потенциальные преимущества протезирования, особенно в случае полной беззубой и немедленной реабилитации пациентов с нагрузкой. В статье, опубликованной в 2007 году, Санна с соавторами описали протокол немедленной нагрузки на 30 пациентах, оценивая кумулятивную выживаемость и маргинальное ремоделирование кости через 5 лет [155]. Результаты, по-видимому, свидетельствуют о том, что предложенное лечение позволяет обеспечить хорошую выживаемость. В другом исследовании van Steenberghe и соавторов 27 пациентов с полностью беззубыми верхними челюстями были набраны и пролечены с помощью цифрового управляемого протокола [161]. Это позволило с хорошей точностью перенести планирование

имплантатов в хирургическое поле, что позволило обеспечить функциональную нагрузку имплантатов сразу после их применения. Через год все имплантаты и протезы были признаны успешными. Однако преимущества управляемой хирургии сегодня все еще в значительной степени теоретичны и в основном связаны с мнением некоторых авторов. Thahmaseb и соавторы сообщили об интраоперационных и ортопедических осложнениях в 36,4% пролеченных случаях [169]. Эти осложнения включали хирургические, такие как переломы направляющих втулок или ортопедические осложнения, такие как несоответствия с каркасными работами и переломы. Частота осложнений, по-видимому, была тесно связана с кривой обучения хирургической технике. Использование специального программного обеспечения для планирования имплантации и навигационного хирургического вмешательства иногда может помочь избежать процедур костной пластики. Фортин сообщил о 98% - ной выживаемости имплантатов через 4 года у пациентов с полным отсутствием зубов с сильно атрофированной челюстью, избегая процедуры аугментации [92]. Имплантаты были установлены, согласно цифровому планированию, в переднюю или заднюю стенку перегородки синуса. В течение 4-летнего периода наблюдения не было зарегистрировано никаких осложнений, не было потеряно ни одного имплантата, не было инфекции или воспаления [89].

Однако показаниями к операции с навигацией имплантата могут быть необходимость минимально травматичной или безлоскутной операции, оптимальное положение имплантата и немедленная нагрузка.

Немедленная нагрузка также используется для реабилитации пациентов с полной потерей зубов [76]. Немедленная нагрузка – это хорошо документированный и научно обоснованный подход несъемного временного протезирования [36]. В последние два десятилетия интенсивные исследования, как в области поверхности и конструкции имплантатов, так и в области ортопедических материалов и процедур, привели к разработке нескольких протоколов немедленной нагрузки, чтобы сократить время лечения и достичь оперативности в изготовлении реставраций с опорой на имплантаты [48].

Во многих случаях у пациентов с беззубыми дугами или несостоятельными зубными рядами ортопедическая часть лечения может быть также затруднена, в связи с изменениями в положении нижней челюсти, особенно, когда длительно используются неадекватные старые съемные протезы с изношенными акриловыми зубами или в следствии повышенной мобильности зубов при тяжелых заболеваниях периодонта [9,15]. В таких случаях физиологическое положение нижней челюсти должно быть определено до изготовления несъемных конструкций [10,16]. Разработка внутри ротовых сканеров, 3D-принтеров и систем автоматизированного проектирования смещает парадигму в сторону цифрового рабочий процесса [11-14].

Существует определенное количество исследований, в которых анализируется точность, в основном с точки зрения несоответствия между планированием и выполнением установки имплантата с использованием цифрового метода планирования. Однако, поскольку до сих пор не существует согласованного определения цифрового рабочего процесса, в условиях практической имплантологии могут быть задействованы различные цифровые процедуры и их результаты могут анализироваться различными способами [39]. Тем не менее, мы могли бы обнаружить, что все эти исследования имеют общую цель-доказать эффективность цифрового рабочего процесса и предложить способы его улучшения [65].

Как и в случае с обычным рабочим процессом, тщательное понимание состояния пациента и процедуры является необходимым условием для успешной реабилитации.

Виртуальное планирование лечения обладает большим потенциалом для использования в комплексной реабилитации пациента [14]. Как планирование операции, так и дизайн протеза могут быть облегчены за счет детальной реконструкции костей, внутри ротовых мягких тканей и лица.

1.2 Структурные и морфологические изменения тканей после удаления зуба

Остеоинтеграция и долгосрочный прогноз дентальных имплантатов зависят от количества и качества альвеолярного отростка на момент установки имплантата [118]. Удаление зубов сопровождается резорбцией альвеолярной кости, которая быстро начинается и продолжается годами. Различные исследования показали, что потеря альвеолярной кости в течение первых 12 месяцев после удаления зуба составляет 11-22% высоты альвеолярной кости и 29-63% ширины, в то время как две трети гребня теряется в течение первых 3 месяцев после удаления зуба [126, 133, 139].

Тонкая вестибулярная костная кортикальная пластинка вызывает значительные изменения размеров альвеолярного гребня, особенно в области резцов и премоляров [129, 150, 171], в то время как в дистальной части челюстей резорбция альвеолярного гребня приводит к уменьшению вертикальной высоты кости, что требует подъема дна пазухи на верхней челюсти и использования коротких зубных имплантатов или латерализации альвеолярного нерва на нижней челюсти [94, 110, 149]. Обычно резорбция больше в вестибулярной кортикальной пластинке по сравнению с язычной стороной [132, 159]. Удаление зуба у пациентов с тонким биотипом слизистой и щечной костной стенкой может вызвать не только изменения объема кости, но и рецессии мягких тканей [66, 79, 91]. Наибольшая резорбция альвеолярного гребня может наблюдаться в тех случаях, когда зубы поражены пародонтальной или эндодонтической патологией, травмой, вызванной потерей зуба или агрессивным удалением, при котором происходит перелом костной стенки [82, 108]. В этих условиях и при отсутствии барьера костной стенки фиброзная ткань врастает в постэкстракционное ложе, ухудшает регенерацию альвеолярной кости и вызывает интенсивную резорбцию альвеолярного гребня [148].

Для достижения успешной имплантации и долгосрочных результатов необходимо достичь трех основных целей: достаточного объема кости, кератинизированной десны вокруг шейки имплантата и правильного положения

имплантата с точки зрения протезирования. Поэтому очень важно сохранить как можно больше альвеолярной кости во время удаления зуба, тем самым снижая скорость резорбции беззубого гребня и ремоделирование кости после удаления зуба [165].

Аутогенная кость как материал костного трансплантата по-прежнему считается “золотым стандартом” регенерации кости, хотя некоторые ограничения, такие как дополнительное место операции, длительное время операции, непредсказуемая резорбция, риск осложнений донорского участка и ограниченная доступность аутогенной кости от методов сбора костного трансплантата мотивируют поиск альтернатив в регенерации кости [123]. Большинство костных трансплантатов обладают остеокондуктивными свойствами и служат каркасом для регенерации новой кости. Только деминерализованный сублимированный костный аллотрансплантат обладает свойствами остеоиндукции [97, 106]. В качестве дополнения к костному трансплантату можно использовать концентраты тромбоцитов, такие как богатый тромбоцитами фибрин или плазма, богатая факторами роста. Известно, что тромбоциты и лейкоциты секретируют факторы роста, которые могут обогащать материал костного трансплантата и обеспечивать остеоиндуктивный потенциал [73, 101, 110].

После удаления зуба можно ожидать потери альвеолярной кости, структурных и композиционных изменений покровных мягких тканей, а также морфологических изменений [99]. Многочисленные изменения в альвеолярном отростке могут привести к трудностям во время установки имплантата, когда требуется его определенное положение [76].

В недавнем клиническом исследовании толщина щечной костной пластинки в передней области верхней челюсти была измерена с помощью конусно-лучевой компьютерной томографии [154]. Измеряли толщину щечной костной пластинки в трех различных положениях относительно гребня щечной кости [54]. Было обнаружено, что щечная костная пластинка в большинстве мест в передней части верхней челюсти меньше толщина 1 мм. Кроме того, почти 50% исследованных участков имели костную пластинку толщиной 0,5 мм максимум. Можно

предположить, что после удаления зуба в эстетической области щечная костная пластинка будет резорбироваться преимущественно в области гребня.

Таким образом, в эстетической зоне клиницист сталкивается со сложной ситуацией, связанной с процессом принятия решений, необходимых для обеспечения оптимального варианта лечения.

1.3 Одномоментная имплантация и немедленная нагрузка

Дентальные имплантаты являются методом выбора для замены отсутствующих зубов с хорошим долгосрочным прогнозом [13]. Микротекстура поверхности имплантата ускорила процесс остеоинтеграции [6] и улучшила раннее заживление кости в местах имплантации [7].

Классические протоколы установки имплантатов обычно требуют от 4 до 6 месяцев или дольше для заживления кости после удаления зуба для установки зубного имплантата [4]. Однако исследования доказывают: через 2-4 месяца лунка заполняется новообразованной костью, и зубной имплантат может быть установлен в хороших условиях для достижения первичной стабильности [10, 11].

Потеря передних зубов негативно сказывается на эстетике и удовлетворенности пациентов [12]. Согласно систематическому обзору Эспозито и соавт., большинство пациентов предпочитают короткие сроки лечения, чем обычную установку имплантатов с отсроченным подходом. Таким образом, у пациентов, теряющих зубы в эстетической зоне, менее длительные протоколы лечения могут быть предпочтительнее отсроченного подхода. Это достигается методом установки имплантатов одномоментно с удалением зуба в сформированную лунку. Система классификации сроков установки имплантатов после удаления зуба была предложена на Третьей консенсусной конференции ITI [14]. Эта система классификации основана на желаемом клиническом исходе процесса заживления раны, а не на описательных терминах или жестких временных рамках:

1. Установка имплантата одномоментно с удалением зуба в рамках одной хирургической процедуры

2. Установка имплантата после заживления мягких тканей, но до того, как произойдет какое-либо клинически значимое формирование новой костной ткани
3. Установка имплантата после значительного клинического / рентгенологического заполнения лунки костью
4. Установка имплантата в полностью сформированную костную ткань

Как правило, для адекватного заживления мягких тканей требуется от 1 до 2-х месяцев. Для частичного формирования костной ткани требуется около 4-х месяцев. Время заживления и достижение требуемого клинического результата зависит от исходного состояния удаленного зуба и размера лунки. Для полного формирования костной ткани требуется более 4-х месяцев.

Интерес к одномоментной установке имплантата в лунку удаленного зуба высок, в связи с очевидными преимуществами: уменьшение количества операций и общего времени лечения, сохранение кости в области удаления, возможность оптимального позиционирования имплантата, сохранение изначального контура мягких тканей [18].

Клинические исследования выявили факторы, которые нужно учитывать, чтобы предотвратить резорбцию костной ткани после установки имплантата с одномоментным удалением: размер лунки удаленного зуба, толщина наружной кортикальной пластинки, без лоскутная методика, размер и расположение имплантата, использование костнопластических и мягкотканых трансплантатов, использование временных реставраций с опорой на имплантат [31-33]. Фактически, различные систематические обзоры показали улучшение эстетических условий с одномоментной установкой имплантатов по сравнению со стандартными протоколами [23, 36].

Однако, одномоментной имплантации присущи некоторые недостатки, такие как: более сложное закрытие операционной зоны, более трудное достижение первичной стабильности из-за больших размеров лунки удаленного зуба [22].

Что касается немедленной загрузки одиночных имплантатов, необходимо проводить различие между немедленной загрузкой с окклюзионным контактом

реставрации с зубами антагонистами или без него. Такая терминология, как функциональная и нефункциональная нагрузка, также использовалась в контексте немедленной имплантации. Очевидно, что эти термины могут вводить в заблуждение, поскольку отсутствие окклюзии не препятствует тому, чтобы реставрация была функциональной [1].

Сочетание установки одного имплантата, регенерации кости и немедленной нагрузки не может рассматриваться как стандартная процедура. В ряде исследований использовался протокол неокклюзионной нагрузки [143, 154]. В других исследованиях допускался окклюзионный контакт между реставрацией и противоположным зубным антагонистом [179]. С другой стороны, доступные рандомизированные контролируемые исследования не показали последовательного влияния протокола нагрузки на выживаемость имплантатов [95, 155]. Однако клиницисты должны интерпретировать эти результаты с осторожностью. Во-первых, следует понимать, что пациенты обычно проходят строгий отбор, лечение и наблюдение при участии в клиническом исследовании, и эти условия не обязательно могут соответствовать повседневной практике [87]. Во-вторых, большинство исследований, возможно, были недостаточно эффективными, учитывая ограниченное количество установленных имплантатов, особенно в статьях, посвященных лечению с использованием одного имплантата. В этом отношении особенно интересными становятся результаты метаанализов, объединяющих данные различных клинических исследований.

Вышеупомянутые наблюдения могут поддержать мнение о том, что немедленная нагрузка одиночных имплантатов не должна рассматриваться как стандарт лечения. Важным параметром, который следует учитывать в процессе принятия решения, может быть первичная стабильность установки имплантата, [137].

1.4 Ограничивающие факторы и дальнейшие пути развития навигационной хирургии

Хотя навигационная хирургия является многообещающей технологией, есть ряд причин, которые могут привести к неудаче планируемого лечения. На

сегодняшний день нет оснований заявлять о недостатке технических этапов в цифровом рабочем процессе, но следует выделить некоторые ключевые аспекты, которые могут объяснить частоту неудач в клинической практике [33].

Одна из наиболее важных причин неточности в дентальной имплантации – это большая разница в точности информации, полученной при помощи конусно-лучевой компьютерной томографии. Такие моменты как движение пациента, позиционирование, пути передачи полученной информации могут сочетаться с большим разнообразием компьютерных томографов с разными техническими характеристиками. Выбранная область исследования, различные проекции, данные экспозиции (время сканирования, сила тока, мощность) и алгоритмы восстановления изображения могут совместно влиять на полученный результат [124].

Другой сопутствующий фактор – это большое разнообразие программного обеспечения. Как и с различными компьютерными томографами, коммерческие программы имеют свои собственные технические характеристики и уровень точности. Среди параметров, которые могут влиять на полученный результат, являются погрешности, которые дает каждый аппарат, опыт работы с данным аппаратом и протокол работы при сканировании. В дополнение к этому, существуют погрешности в движении хирургических фрез и изготовлении направляющий втулок, которые также влияют на точность препарированного ложа под имплантат. Для того, чтобы снизить возможные отклонения в процессе хирургических манипуляций необходимо использовать препарированные фрезы в центральном положении, параллельно стенкам втулки. В этом может помочь удлиненная форма направляющей втулки [119].

В недавнем систематическом обзоре автор показал, что существующие навигационные системы менее точны при использовании на полностью беззубых челюстях, в сравнении со случаями с частичной потерей зубов [172]. Это может быть объяснено недостатком контрольных опорных точек как при проведении компьютерной томографии, так и при использовании программного обеспечения у пациентов с полным отсутствием зубов.

Эти причины, как по отдельности, так и вместе могут влиять на результат навигационной хирургии. В клинических исследованиях и на моделях было показано, что снижение количества этапов в процессе переноса информации на цифровые носители также может снизить уровень погрешности [166, 169, 172, 170]. Большое количество небольших ошибок в совокупности могут значительно снизить точность полученного результата [133, 134].

Следуя предшествующим результатам, многие клиницисты и исследователи, совместно с производителями ищут пути усовершенствования данной технологии. Чтобы преодолеть непредсказуемость навигационной хирургии необходимо рассмотреть каждый влияющий фактор в отдельности и их совокупность.

Некоторые современные конусно-лучевые компьютерные томографы предоставляют более высокое качество изображения с наименьшей экспозиционной дозой [110].

В будущем, технология МРТ (магнитно-резонансная томография) с большой долей вероятности будет использована в стоматологии, так же, как и в общей медицине и радиологии, убрав необходимость использования ионизирующего излучения. В настоящее время технология МРТ используется в стоматологической практике для диагностики новообразований и расстройств височно-нижнечелюстного сустава [158]. Так же эта технология может применяться для получения данных о высоте, плотности и контуре костной ткани [39].

Метод Ультрасонографии (УСГ) так же исследуется как альтернативный метод в замену радиологическому исследованию и уже используется для диагностики переломов челюстно-лицевой области [148]. В исследовании *in-vitro* была показана высокая точность измерения параметров альвеолярной кости, толщина и высота, при использовании ультразвуковых волн в сравнении с конусно-лучевой томографией [70]. Конечно, требуются дальнейшие исследования, чтобы подтвердить точность полученных результатов и определить показания, в которых эта технология может применяться.

Другой быстро развивающейся технологией является внутри ротовое сканирование. Хотя, еще рано судить о требуемых улучшениях, есть основания

полагать, что использование сканеров сделает работу быстрее и проще, а полученный результат точнее. Однако, традиционные оттиски, гипсовые модели и лабораторные сканеры остаются рекомендуемым технологическим процессом, особенно у пациентов с полной потерей и протяженными дефектами зубных рядов [183].

1.5 Матриксные металлопротеиназы как диагностический маркер воспалительных и деструктивных процессов в полости рта

Матриксные металлопротеиназы (ММП) подразделяются на пять основных классов: коллагеназы, желатиназы, стромелизины, матрилизины и ММП мембранного типа [1,10,15]. ММП-2 и ММП-3 модулирует многие физиологические состояния, включая заживление ран и ремоделирование тканей [14,17]. В физиологическом состоянии ММП-2 выделяется клетками периодонтальной связки [13, 21] и действует в ответ на инфекцию, ремоделирование ткани и повреждение.

ММП-9 преимущественно продуцируется моноцитами / макрофагами, которые изобилуют местами воспалительного процесса [16]. ММП-9 участвует в иницировании процесса резорбции остеокластов путем удаления коллагенового слоя с поверхности кости до начала деминерализации [12,15].

Повышенный уровень ММП-8, особенно в активной форме (aММП-8), в пероральных жидкостях ассоциируется с воспалением, заболеваниями пародонта и периимплантитом и отражает их, особенно в клинически активных фазах. [23] Уровень aММП-8 снижается после успешного лечения воспалительного процесса, пародонтита и периимплантита [24].

ММП-12 связана с хроническими воспалительными и ткане-деструктивными заболеваниями, такими как болезнь Крона и ревматоидный артрит, а также генерализованный пародонтит. [25] ММП-8 и 12 играют значительную роль в патогенезе заболеваний пародонта. Существенное их повышение связано с хирургическим вмешательством.

ММП способствуют формированию репаративного дентина и помогают в ангиогенезе. [17] Как видно из представленных данных уровень ММП

увеличивается при патологических состояниях с чрезмерным разрушением и поражением костной ткани. Их активность проявляется в большей степени, когда требуется активное ремоделирование тканей, и их уровень резко возрастает.

РЕЗЮМЕ

Цифровой рабочий процесс с использованием специализированных программ для сопоставления информации, полученной при конусно-лучевой компьютерной томографии и лабораторном сканировании моделей может использоваться для создания виртуальных моделей челюстей и временных реставраций. Использование этих данных для планирования комплексного лечения, потенциально является полезным приложением для развития стоматологической помощи. Достижение максимально предсказуемых и точных результатов в имплантационном лечении станет возможным, если индивидуальные компоненты можно будет подготовить до операции и установить в предполагаемых положениях после операции. Хотя подготовительный этап требует от врача высокой квалификации, а также временных и финансовых затрат, это позволяет снизить время, проведенное пациентом непосредственно в кресле, а также уменьшить травматичность хирургических процедур, что положительно влияет на его самочувствие и результат лечения.

Внедрение методики немедленной нагрузки стало изменением парадигмы в имплантологии, поскольку считалось, что период «покоя» имплантата необходим для успешного заживления и остеоинтеграции.[1, 34]

Важным фактором успеха является первичная стабильность имплантата. Ее можно улучшить, адаптировав протоколы сверления для усиления боковой компрессии кости и используя конические конструкции имплантатов с агрессивной апикальной резьбой. В дополнение к этому - использование имплантатов с микрошероховатой поверхностью [3, 44]. Важно избегать перелома временной реставрации, поскольку это может привести к локальной перегрузке и потере имплантата. Кроме того, неравномерно распределенные окклюзионные контакты

могут способствовать неудаче, и поэтому окклюзию следует оценивать в каждом клиническом случае, особенно на ранней стадии заживления [17].

Высокая удовлетворенность пациентов является наиболее важным преимуществом немедленной нагрузки, особенно на ранней стадии заживления. В процессе принятия решения этот аспект должен быть должным образом обсужден с пациентом наряду с другими преимуществами и недостатками немедленной нагрузки [71].

Как и в большинстве медицинских методов лечения, выбор случая имеет решающее значение. Кроме того, необходимо учитывать состояние мягких и твердых тканей и устранять системные и местные факторы риска, такие как курение, пародонтит. Очевидно, что решение об одномоментной установке имплантата и изготовлении временной реставрации должно быть рассмотрено совместно с пациентом, взвесив потенциальные преимущества, недостатки и возможные риски. Если выбрана одномоментная установка имплантата, необходимо тщательное планирование операции. В настоящее время развитие цифровых протоколов лечения в стоматологии помогает принять решение об одномоментной установке имплантата с фиксацией временной реставрации или использовать отсроченный подход.

Анализ научной литературы выявил, что требуются дальнейшие исследования, направленные на улучшение эстетических показателей и снижение риска осложнений при протезировании с использованием дентальных имплантатов. Необходима разработка новых технологий в области компьютерного цифрового моделирования, чтобы усовершенствовать хирургические и ортопедические методы лечения. Особое внимание следует уделить формированию мягких тканей при помощи временных реставраций, что может предотвратить развитие воспалительных процессов. Применение биохимических методов диагностики позволит оценить предложенную методику в предотвращении осложнений и подтвердить ее эффективность и практическую значимость.

ГЛАВА 2. МАТЕРИАЛЫ И МЕТОДЫ ИССЛЕДОВАНИЯ

2.1 Организация исследования

Это исследование было разработано как проспективное когортное исследование. Одобрено Локальным Этическим Комитетом УГМУ Минздрава России (прот. №8 от 25.10.2019 г.). Клиническое обследование и лечение пациентов с комплексной патологией полости рта проведено за период 2019-2022 гг. на базе кафедры ортопедической стоматологии и стоматологии общей практики (зав. кафедрой – д.м.н., профессор Жолудев С.Е.), отделе общей патологии ЦНИЛ (руководитель – д.м.н., профессор Базарный В.В.) ФГБОУ ВО УГМУ Минздрава РФ (ректор – действительный член. РАН, д.м.н., профессор О.П. Ковтун), клиники АНО «Объединение «Стоматология» филиал №6 г. Екатеринбурга (гл. врач – заслуженный врач РФ, гл. внештатный стоматолог МЗСО Портнягин А.В.) в соответствии с программой исследования.

Программа исследования включала две части:

1. Ретроспективный анализ частоты встречаемости дефектов зубных рядов в области премоляров верхней челюсти, удовлетворенность пациентов результатами комплексного лечения. Осведомленность врачей стоматологов ортопедов и хирургов о возможности метода немедленной имплантации;
2. Сравнительное клиническое, когортное исследование эффективности комплексного лечения пациентов с частичной потерей зубов в области премоляров верхней челюсти (код K08.1 по МКБ-10) с применением индивидуализированной авторской конструкцией и традиционной методикой немедленной имплантации.

Клинический этап предусматривал: формирование групп клинического исследования, сбор информации о стоматологическом и общесоматическом статусе пациентов, гигиенической просвещенности, этиологии дефектов зубных рядов), проведение лечебно-профилактических мероприятий, исследование клинической эффективности комплексного лечения в ближайшие и отдаленные сроки наблюдения, мониторинг лабораторных показателей в ходе комплексного

лечения и динамического наблюдения пациентов, мониторинг качества жизни, обусловленного стоматологическим здоровьем, на фоне комплексного лечения пациентов.

Основные этапы исследования: организационный, клинический, обработка полученного материала, анализ полученных результатов, оценка эффективности проведенного лечения, разработка рекомендаций и внедрение в практику. Обработка полученных данных предполагала систематизацию информации с учетом выбора технологии имплантации; показателей, характеризующих качество лечения на этапах наблюдения. Системный анализ завершал программу исследования и осуществлялся в целях повышения эффективности комплексного лечения дефектов зубных рядов в области премоляров верхней челюсти с использованием авторской методики с целью профилактики осложнений и стабильных долгосрочных результатов.

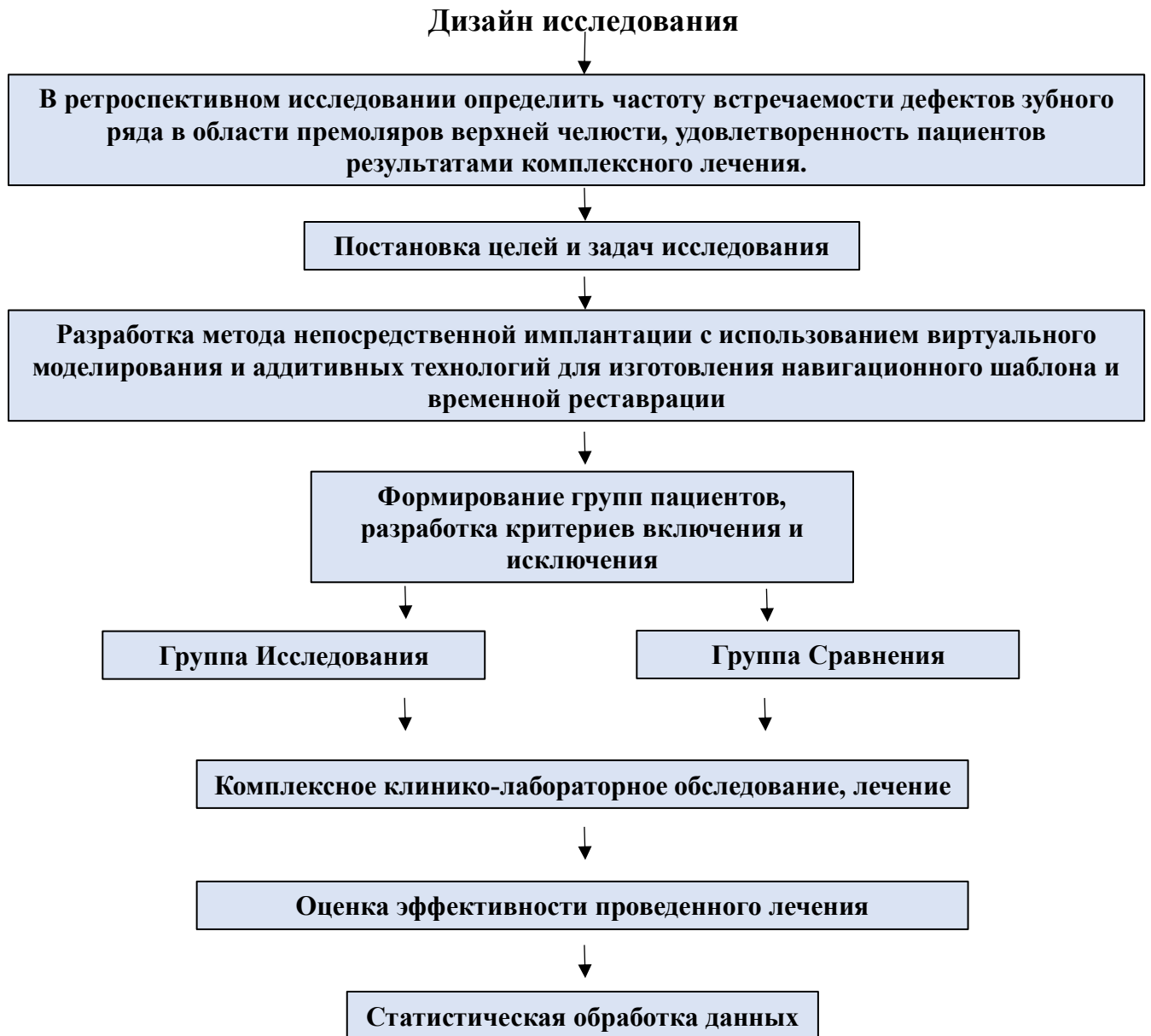

Рисунок 1 - Дизайн исследования

2.2 Характеристика пациентов

Всего обследовано 118 пациентов в возрасте от 28 до 40 лет мужского и женского пола (таблица 1). В план комплексной реабилитации данных пациентов входило протезирование с использованием дентальных имплантатов при включенном дефекте зубного ряда в области премоляров верхней челюсти, III класс по классификации Кеннеди. Диагноз по МКБ-10: K08.1 - потеря зубов вследствие несчастного случая, удаления зубов или локализованного пародонтита.

Таблица 1 Характеристика групп пациентов

Группа	Общее количество человек																		Общее число		
	28-29		30		31-33				34		36		37		38		39			40	
Пол	м	ж	м	ж	м	ж	м	ж	м	ж	м	ж	м	ж	м	ж	м	ж	м	ж	
Исследование	2	4	4	3	5	1	3	5	2	4	5	5	2	5	2	2	2	2	2	2	58
Сравнение	4	5	2	5	7	3	1	3	4	3	2	3	6	2	2	4	1	3	3	3	60

В группу «Исследование» вошли лица молодого возраста, соматически сохранные, без наличия на верхней челюсти съемных или несъемных ортопедических конструкций. 27 мужчин и 31 женщина, всего 58 пациентов.

В этой группе пациентов лечение проводилось с одномоментным удалением премоляра на верхней челюсти и установкой дентального имплантата с использованием навигационного имплантологического шаблона и фиксацией заранее изготовленной индивидуализированной временной реставрации по авторской методике. Спустя 3 месяца проводилось изготовление постоянной реставрации.

В группу «Сравнение» вошли лица молодого возраста, соматически сохранные, без наличия на верхней челюсти съемных или несъемных ортопедических конструкций. 29 мужчин и 31 женщина, всего 60 пациентов. В этой группе пациентов проводилось одномоментное удаление премоляра верхней челюсти без фиксации временной несъемной реставрации.

Все пациенты были набраны в соответствии со следующими критериями включения и исключения.

Критерии включения пациентов в исследование:

1. Пациенты, в комплексный план лечения которых входило удаление премоляра на верхней челюсти с одномоментной установкой имплантата.
2. Достаточное количество костной ткани для установки имплантата диаметром 4.5 мм и высотой 10 мм
3. Желание пациента участвовать в исследовании

Критерии исключения пациентов:

1. Пациенты с соматическими заболеваниями (сахарный диабет, остеопороз)
2. Пациенты, кому требовалось увеличение костного объема или объема мягких тканей в области планируемой имплантации
3. Пациенты с неудовлетворительной гигиеной полости рта
4. Пациенты, проходившие химио и лучевую терапию в области головы и шеи
5. Пациенты, проходившие лечение с приемом бисфосфонатов
6. Пациенты с воспалительными заболеваниями пародонта

Все пациенты были проинформированы о протоколе настоящего исследования и подписали форму информированного согласия.

Анализ клинической ситуации у пациентов проводился на всех этапах лечения. Были выбраны следующие посещения: консультация и осмотр в первое посещение, составление плана лечения. Далее перед началом хирургического вмешательства. Через месяц после операции имплантации. Спустя 4 месяца и через год после завершения лечения и фиксации постоянной коронки.

2.3 Методы обследования пациентов

2.3.1 Клинические методы исследования

Обследование пациентов начиналось с выявления жалоб. Во время сбора анамнеза уделяли внимание развитию настоящего заболевания. Собирали

аллергологический анамнез. Опрашивали пациентов на наличие вредных привычек, таких, как курение.

Во время осмотра полости рта определяли дефекты зубного ряда, состояние прикуса, наличие и количество кариозных полостей, оценивали состояние ортопедических конструкций в полости рта. Обследовали состояние пародонта, индивидуальный уровень гигиены полости рта, наличие мягких и минерализованных зубных отложений, биотип десны, патологии слизистой оболочки.

При индексной оценке определяли индекс КПУ, упрощенный индекс гигиены Oral Hygiene Index Simplified (ОНИ-S), (Green – Vermillion, 1964), папиллярно-маргинально-альвеолярный индекс в модификации С. Parma (1960), пародонтальный индекс Рассела (ПИ) [37, 49]. Клиническое обследование и лечение больных проведено в стоматологической клинике АНО «Объединение «Стоматология» филиал №6 (гл. врач – заслуженный врач РФ, гл. внештатный стоматолог МЗСО Портнягин А.В.).

Количество мягкого и минерализованного зубного налета у обследуемых пациентов определяли с помощью индекса Green-Vermillion. Для этого необходимо провести измерение шести зубов: 16, 11, 26, 31 обследовать с вестибулярной поверхности, 36 и 46 с язычной поверхности.

Анализ показателей наличия или отсутствия зубного налета:

- 0- отсутствие
- 1- менее 1/3 поверхности зуба
- 2- более 1/3 поверхности зуба
- 3- более 2/3 поверхности зуба

Анализ уровня минерализованных зубных отложений (зубной камень):

- 0- отсутствие
- 1- менее 1/3 поверхности зуба, над десной
- 2- 1/3-2/3 поверхности зуба над десной, незначительное количество в пришеечной области

3- более 2/3 поверхности зуба над десной, большое количество поддесневых отложений.

Индекс кровоточивости (ИК) определяли наличием или отсутствием кровоточивости вокруг зуба или имплантата при зондировании пародонтологическим зондом в течение 30 секунд.

0- Отсутствие кровоточивости

1- Точечная кровоточивость

2- Легкая кровоточивость, незначительное воспаление десны

3- Умеренная кровоточивость

4- Кровотечение, возникающее сразу после зондирования

Индекс Рассела – пародонтальный индекс (ПИ), позволяющий определить состояние тканей пародонта, наличие и глубину кармана, подвижность зубов. Состояние пародонта оценивают возле каждого зуба от 0 до 8 баллов.

0- нет изменений

1- Гингивит легкий (воспаление не охватывает десну на протяжении всего зуба)

2- Воспаление захватывает десну возле всего зуба, зубодесневое соединение сохранено

4 - Выявляется резорбция в области межзубных перегородок

6 -То же, наличие кармана, зуб устойчив (эпителиальное прикрепление повреждено)

8 -Выраженная деструкция тканей пародонта, зуб подвижен, может быть смещен

Степени заболевания

0.1-1.0 начальная и первая стадия заболевания

1.1-4.0 наличие деструктивных изменений, характерных для второй стадии

4.0-8.0 3-я стадия заболевания

2.3.2 Методика лабораторного исследования

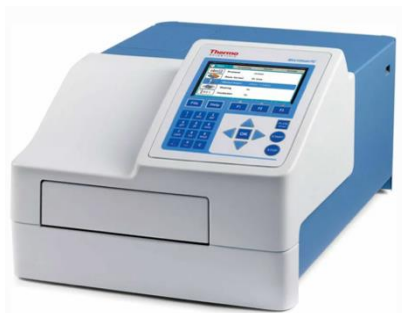Для анализа процессов заживления в постоперационном периоде и эффективности комплексного лечения проводилось лабораторное исследование в отделении общей патологии ЦНИЛ УГМУ (гл. научный сотрудник – профессор, д.м.н. В.В. Базарный).

Матриксные металлопротеиназы (ММП-2, ММП-3, ММП-9) определяли методом мультипараметрического флуоресцентного анализа с применением магнитных микросфер (Xmap-технология, Luminex) с использованием тест-систем Invitrogen (eBioscience) и мультиплексного анализатора Luminex 200 с программным обеспечением xPONENT.

Иммунохимический анализ ротовой жидкости человека включал определение ММП-8, ММП-12, методом твердофазного гетерогенного иммуноферментного анализа (ИФА) с использованием тест-систем «Human Total MMP-8 (R&D Systems. Quantikine® Elisa)», «Human MMP-12. RayBio® Elisa Kit» (Рисунок 2а, 2б). Для выполнения анализа применяли комплекс, включающий планшетный иммуноферментный анализатор «Thermo Scientific» Multiskan GO (Япония); вошер Thermo Scientific Wellwash (Япония), шейкер-термостат Elmi (ST-3L), Латвия. Физико-химические свойства определяли с помощью тест-полосок DIRUI H14-Ca.



а



б

Рисунок 2

а - анализатора Luminex 200

б - анализатор «Thermo Scientific»

Ротовую жидкость собирали в пробирки типа Эппендорф и замораживали до момента исследования. Сбор образцов осуществляли в день операции имплантации до начала хирургического вмешательства, через три дня, через две недели и через месяц после операции. Таким образом на каждого пациента было собрано по четыре образца.

2.3.3 Методы лучевой диагностики, внутриротовое сканирование

До начала лечения проводилась конусно-лучевая компьютерная томография на аппарате Planmeca 3DS, программа Romexis. Размер вокселя 200 мкм, напряжение 90 kV, сила тока 6 mA, (Рисунок 3).

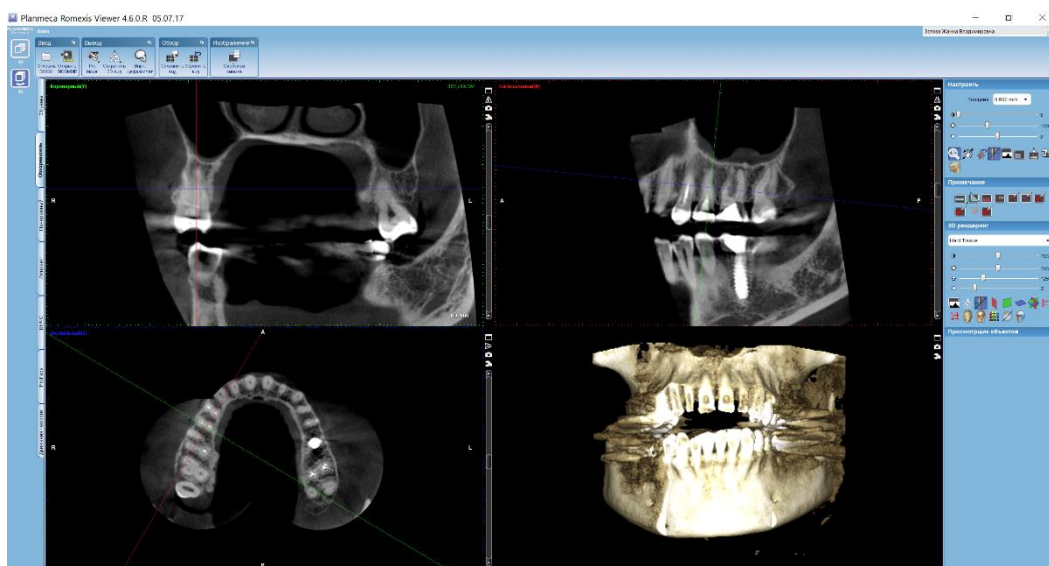


Рисунок 3 - Компьютерная томограмма в программа Romexis

При анализе полученных данных оценивали состояние костной ткани в области удаляемого премоляра верхней челюсти, соседних зубов, наличие или отсутствие периапикальных очагов хронической инфекции, расположение дна верхнечелюстной пазухи. В проекции планируемой имплантации оценивали форму и размер альвеолярного отростка, плотность костной структуры.

С целью визуализации тканей полости рта, альвеолярного отростка и зубов использовали внутриротовой сканер. По данным производителя: сканирующая рамка до 70 кадров в секунду, захват полноцветной потоковой передачи, точность 10.9 ± 0.98 мкм (Рисунок 3)



Рисунок 3 - Внутриротовой сканер

2.3.4 Технология 3D печати

В настоящем исследовании использовался лабораторный 3D принтер Formlabs 3.. Для изготовления временных реставраций использовалась полимерная PMMA подобная смола Dental sand (производство Harz Labs, Россия). Для изготовления навигационных шаблонов использовалась полимерная PMMA подобная смола Dental Clear (производство Harz Labs, Россия), которая предназначена для изготовления автоклавируемых изделий. Материалы соответствуют требованиям ГОСТ Р ИСО 10993. Сертифицированы для медицинского применения. Регистрационное удостоверение на медицинское изделие № РЗН 2020/12007 (Рисунок 4а, 4б).



а



б

Рисунок 4

а - используемый в исследовании 3D принтер

б - пластмасса для 3D печати

2.4 Методы лечения

Изготовления навигационного имплантологического шаблона и временной реставрации по авторской методике

После проведения клинического обследования проводили конусно-лучевую компьютерную томографию (Рисунок 5). На полученной томограмме оценивали состояние корня удаляемого зуба, периапикальную область, состояние корней соседних зубов. Проводили измерение параметров костной ткани альвеолярного отростка для планирования дальнейшей операции имплантации. Полученная томограмма сохранялась в международном формате Dicom.

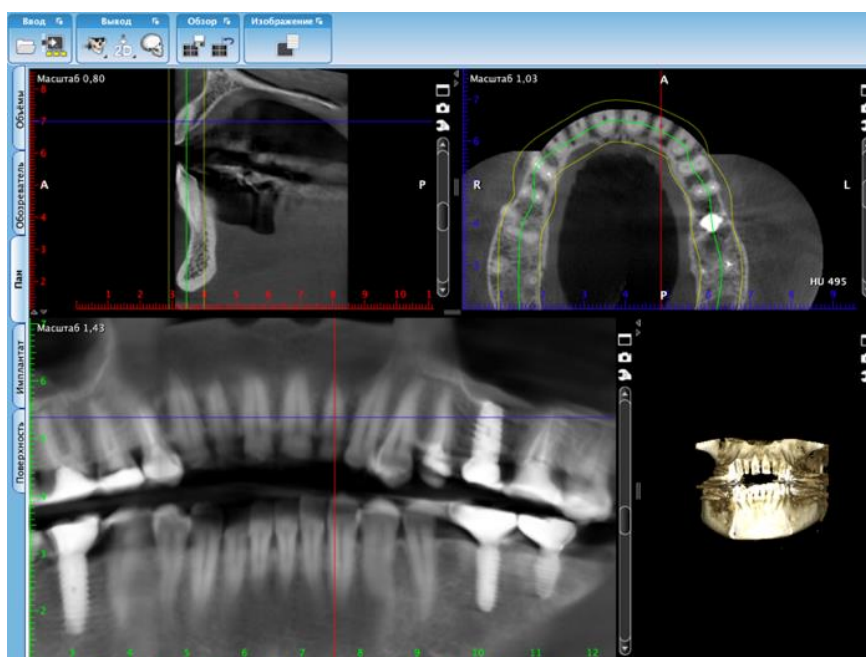


Рисунок 5 - Конусно-лучевая компьютерная томография

Данное исследование проводили с разобщением прикуса и сепарацией мягких тканей щеки и языка ватными валиками (Рисунки 6, 7).

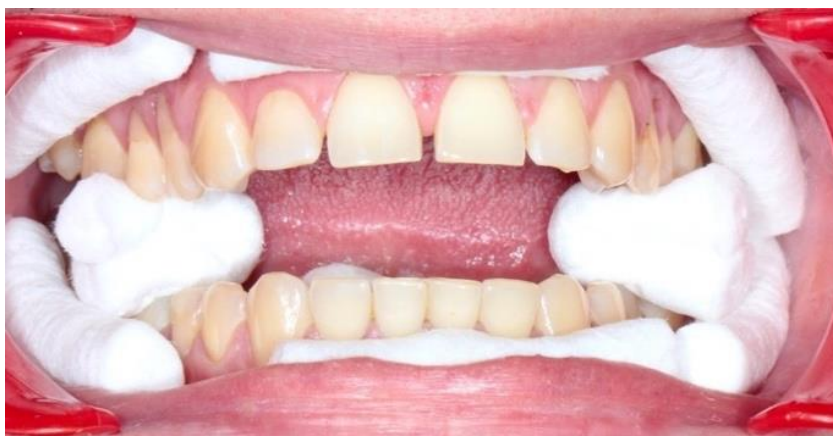

Рисунок 6 - Ретракция тканей щеки и языка перед компьютерной томографией

Это необходимо для лучшей визуализации контура альвеолярного гребня и выделения из снимка отдельно верхней и нижней челюстей.

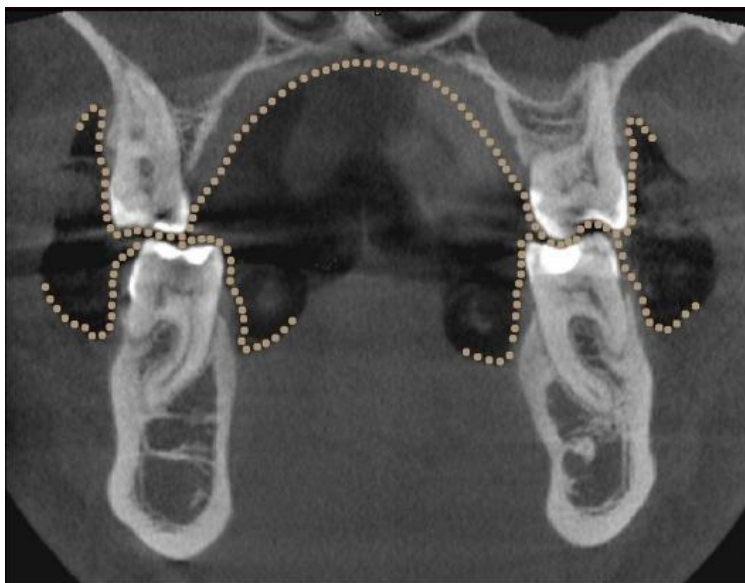


Рисунок 7 - Контур мягких тканей десны альвеолярного отростка на компьютерной томографии с ретракцией

Далее рассмотрим этапы на примере удаления зуба 1.4. Следовал этап внутриротового сканирования (Рисунок 8). Данные внутриворотного сканирования сохранялись в международном формате Stl и передавались в лабораторию по электронной почте.

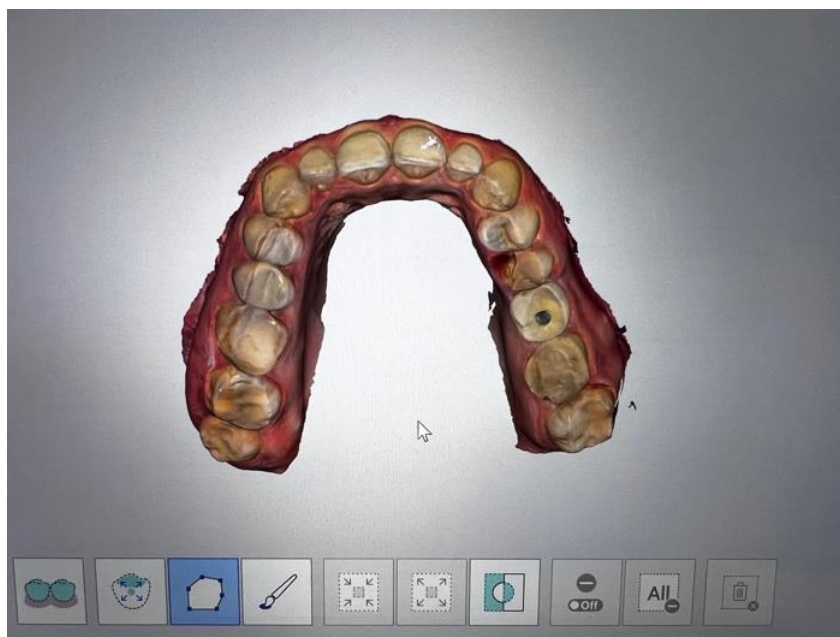

Рисунок 8 - Внутриворотное сканирование полости рта

Данный цифровой протокол становится более удобным для практикующих специалистов, поскольку позволяет общаться с коллегами и передавать данные дистанционно.

После получения данных компьютерной томографии и внутри ротового сканирования они сопоставлялись в специализированной программе (Implant Assistant, Россия) для получения виртуальных моделей челюстей пациента (Рисунок 9).

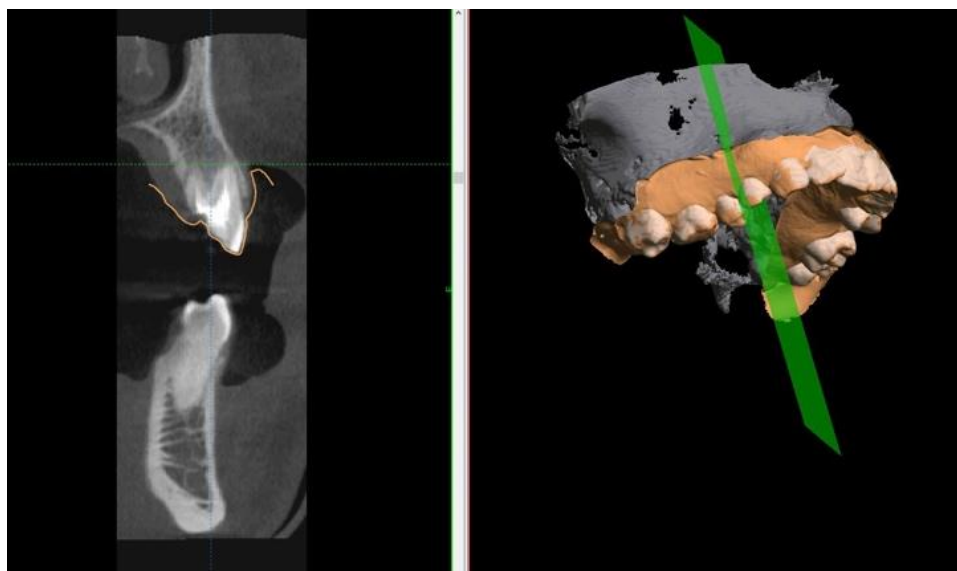


Рисунок 9 - Сопоставление компьютерной томографии и внутриротового сканирования

Далее на трехмерной модели челюсти проводили удаление зуба 1.4 (Рисунок 10).

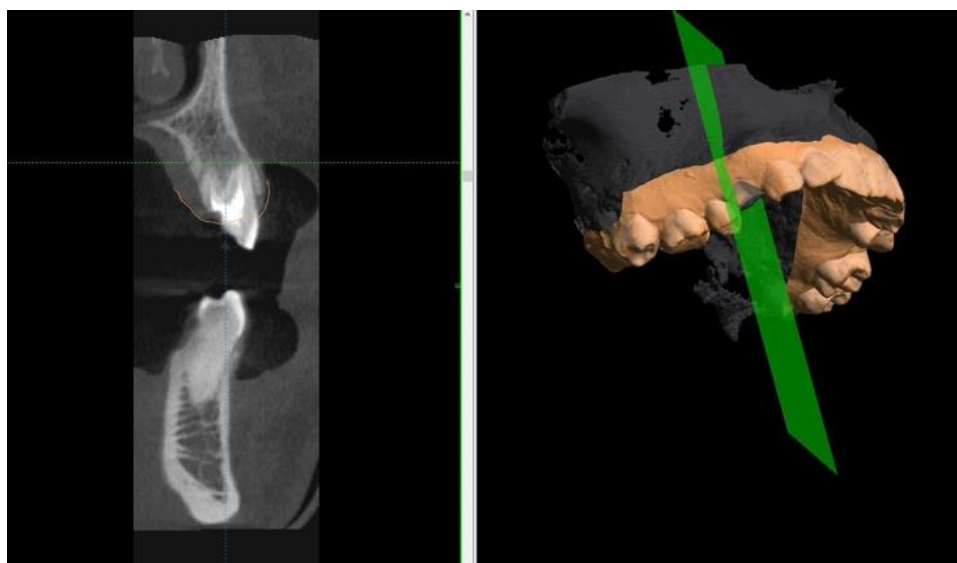


Рисунок 10 - Виртуальное удаление зуба 1.4 на виртуальной модели

Далее проводили установку выбранного имплантата в соответствии с костными условиями, учитывая расположение корней соседних зубов, дна верхнечелюстной пазухи (Рисунок №11).

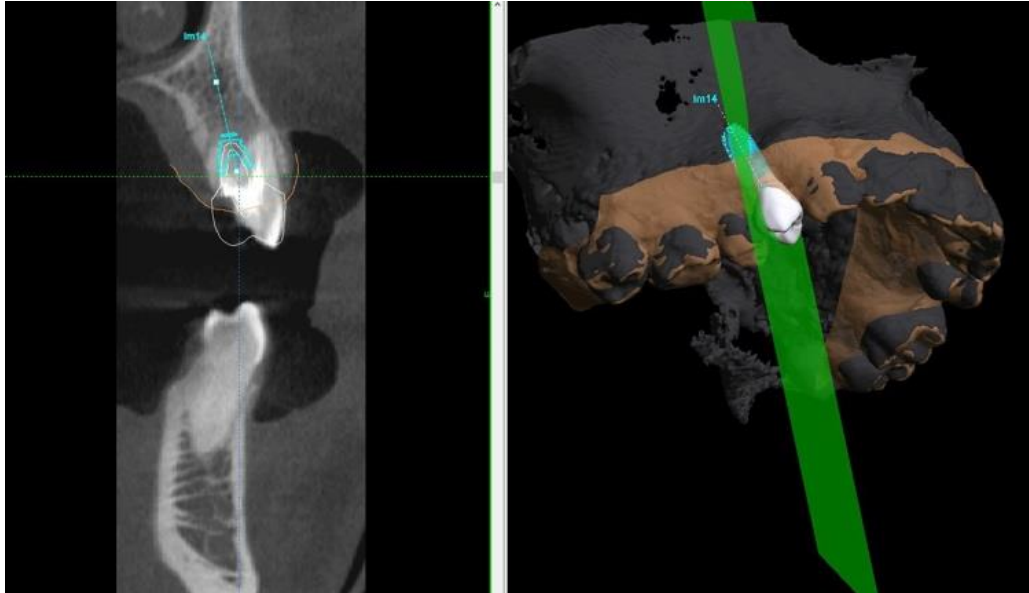


Рисунок 11 - Позиционирование имплантата в запланированном положении

Далее позиционировали индивидуализированную коронку замещающего зуба вместе с шейкой и внутренним соединительным элементом коронки с имплантатом.

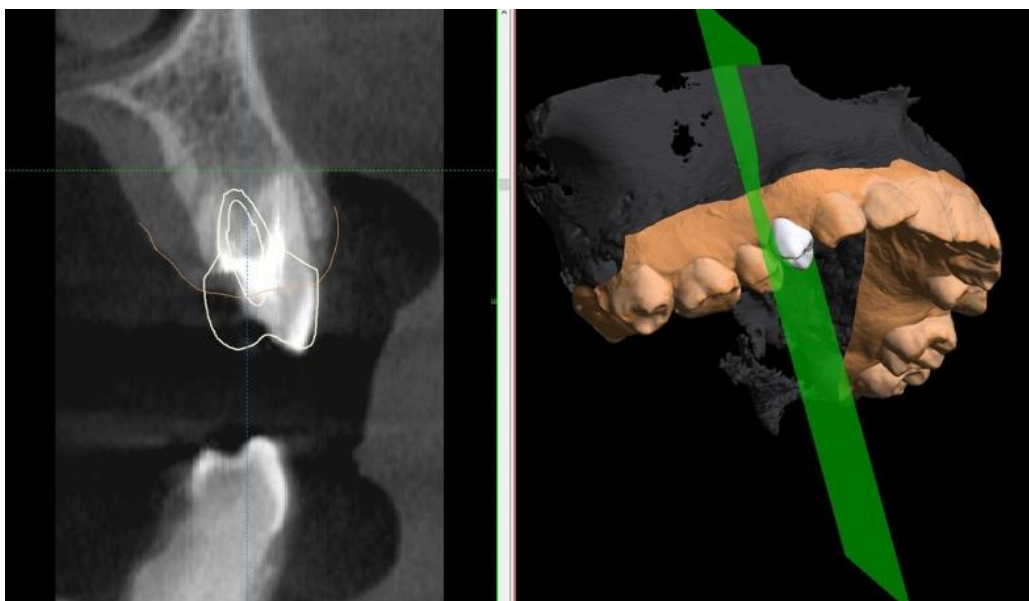


Рисунок 12 - Позиционирование временной реставрации

Глубину установки имплантата планировали относительно индивидуального естественного контура прорезывания в области удаленного зуба на виртуальной челюсти. Контур шейки моделируемого зуба такой, что после установки коронки замещающего зуба на имплантат естественный контур прорезывания соответствует индивидуальному естественному контуру удаленного зуба (Рисунок 13).

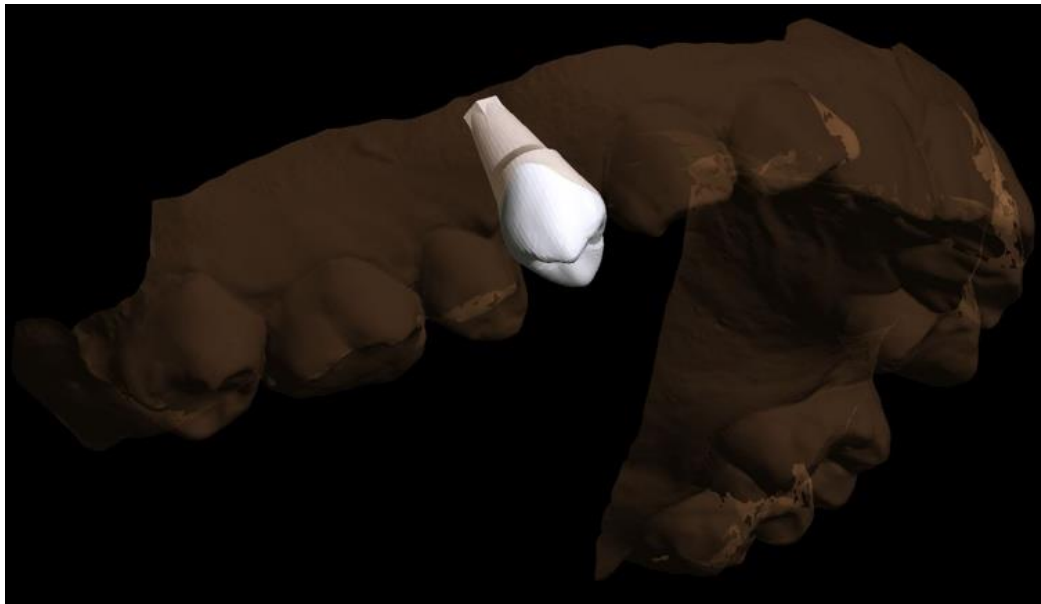


Рисунок 13 - Смоделированная по авторской методике индивидуализированная реставрация с шейкой и внутренним соединением для установки в имплантат

На этой же виртуальной челюсти с удаленным зубом выполняют виртуальное моделирование имплантологического навигационного шаблона с опорой на зубы, с направляющим отверстием над виртуальным входным отверстием в лунке удаленного зуба для расположения хирургических фрез во время операции установки имплантата (Рисунок 14).

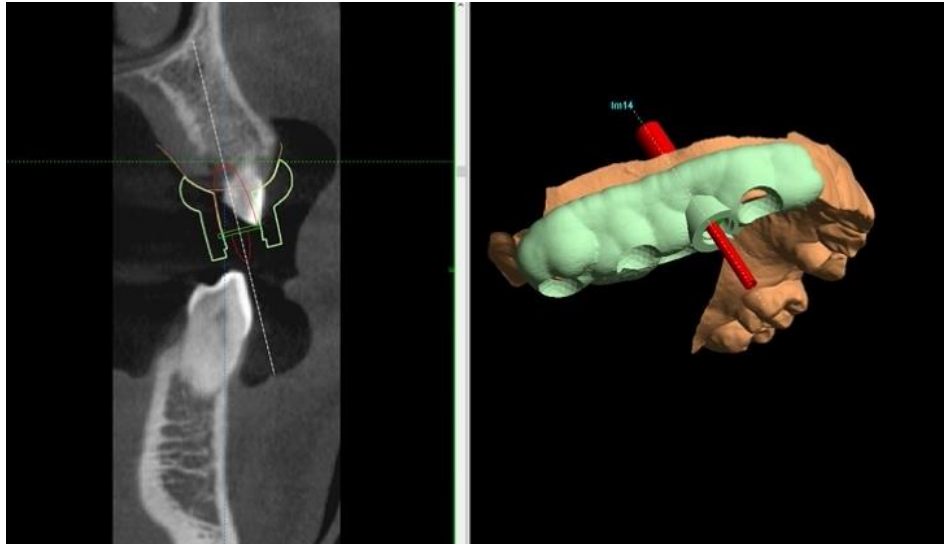


Рисунок 14 - Смоделированный навигационный шаблон

По виртуальным моделям с помощью технологии 3D печати изготавливают имплантологический навигационный шаблон и временную реставрацию замещающего зуба (Рисунок 15). Временная реставрация состоит из коронки замещающего зуба, шейки зуба и внутреннего соединительного элемента, фиксируемого в имплантат. И полностью изготавливается при помощи 3Dпечати. Конструкция не подразумевает использование титановых оснований, абатментов и фиксирующего цемента.

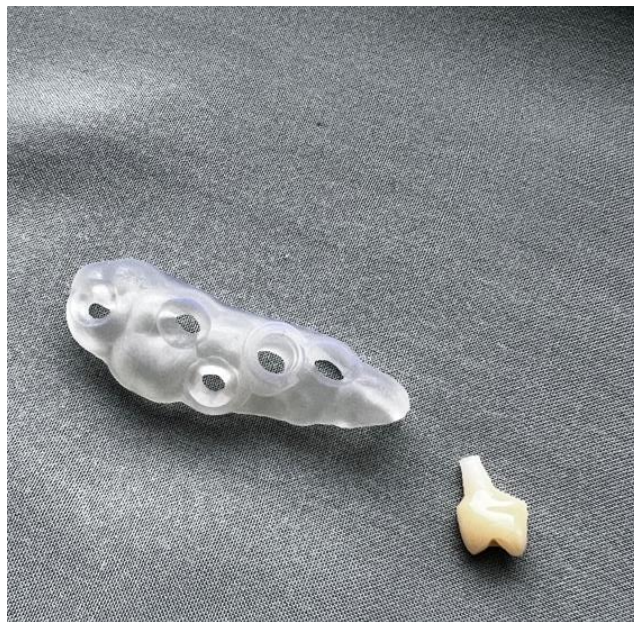

Рисунок 15 - Изготовленные с помощью технологии 3D печати навигационный шаблон и временная реставрация

За счет возможности обеспечения фиксированной глубины погружения имплантата относительно индивидуального естественного контура прорезывания десны, за счет возможности контролируемого выполнения запланированного формирования ложа имплантата в лунке удаленного зуба и возможности контролируемой установки имплантата в подготовленное ложе в запланированном положении и на планируемой глубине предлагаемый способ позволял фиксировать индивидуализированную временную реставрацию, изготовленную по авторской методике непосредственно после операции имплантации.

2.5. Методы оценки эффективности проведенного лечения

Функционирование имплантата и установленной на него ортопедической реставрации происходит спустя несколько месяцев с момента установки имплантата, когда наступила остеоинтеграция. В ближайшие сроки после операции эффективность лечения оценивали по следующим критериям:

- точность и стабильность навигационных шаблонов;
- продолжительность хирургического вмешательства;
- осложнения, возникшие в процессе и после операции;
- устойчивость имплантатов и их выживаемость.

После установки имплантатов и фиксации постоянной ортопедической реставрации пациенты наблюдались в течение 3х лет.

3.5.1. Оценка плотности костной ткани

Результаты в клинических группах оценивали отдельно по кортикальной пластинке и костной ткани вокруг имплантата. Критериями неполноценной остеоинтеграции и/или фибро-остеоинтеграции считали признаки истончения кортикальной пластинки и порозность губчатой кости в области установленного имплантата. Эти данные дополнялись локальной денситометрией при помощи компьютерной томографии. Визуализация

яркости в оттенках серого позволяла получать информацию об изменении плотности костной ткани, а также определять среднюю плотность костной ткани в отдельных участках челюсти. Количественно эти данные характеризовали среднюю плотность костной ткани в области имплантации, а также среднюю плотность кости, которая отражала неоднородность строения плотной и губчатой кости.

Измерения проводили при помощи компьютерной томографии в единицах Хаунсфилда. Чем выше КТ-число, тем плотнее ткань.

D1 соответствовало значениям, превышающим 1250;

D2- 850-1250;

D3- 350-850;

D4- 150-350.

При исследовании зоны предполагаемой установки имплантата проводили измерение в трех точках, в зоне планируемой установки имплантата (Рисунок 16). Данные заносили в таблицу.

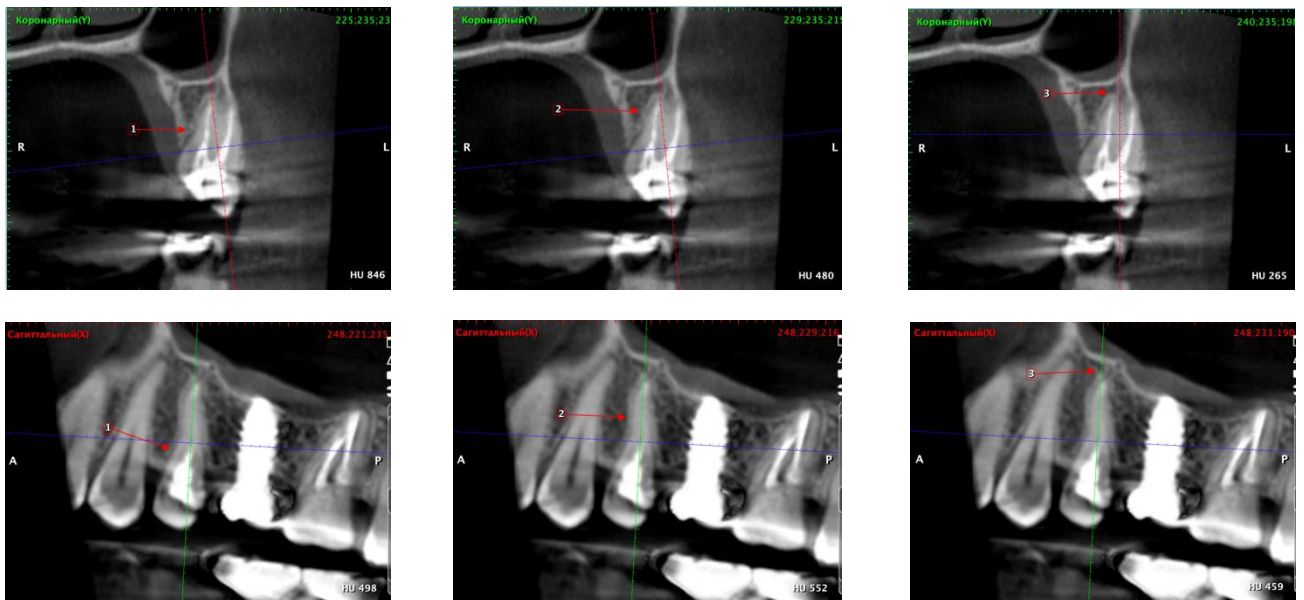


Рисунок 16 - Места измерения плотности костной ткани

Дальнейшая лучевая диагностика проводилась после операции имплантации и проведения постоянного протезирования.

2.5.2 Определение устойчивости имплантатов

Исследование стабильности имплантатов проводили с использованием аппарата «Periotest M», что является неинвазивным и информативным методом в современной имплантологии. Данный аппарат позволял оценить первичную стабильность дентальных имплантатов непосредственно после операции имплантации.

Аппарат «Periotest M» формирует импульс через вибропреобразователь, прикрепленный к абатменту или имплантату, который поступает на прибор и обрабатывается. После этого мы получали информацию о стабильности имплантата. Эти данные были выражены в виде коэффициента стабильности имплантата. Результаты измерения выводились на дисплей в абсолютных единицах, получивших в литературе сокращение РТv, в диапазоне от -8 до 50

Интерпретация данных:

- 8 до 0 : Хорошая стабильность имплантата и его можно нагружать;
- +1 до +9. Стабильность недостаточна, нагрузка на дентальный имплантат откладывается;
- +10 до +50. Стабильность слабая, дентальный имплантат нагружать нельзя.

2.5.3 Сканирующая электронная микроскопия

Для установления точности внутреннего соединения временной реставрации, изготовленной по авторской методике с имплантатом, провели измерение с использованием сканирующей электронной микроскопии. Электронная микроскопия шлифа проводилась на базе Института химии твердого тела УрО РАН. Сканирующий электронный микроскоп JEOL JSM-6390 LA (Рисунок 17).




Рисунок 17 - Сканирующий электронный микроскоп JEOL JSM-6390 LA

2.6 Оценка качества жизни

Для изучения влияния стоматологических заболеваний на социальную сферу жизни пациента применяли индекс важности стоматологического здоровья ОНП-14 (Oral Health Impact Profile). Сбор данных проводился методом анкетирования. Опросник ОНП-14 для анализа проведенного лечения и влияния на качество жизни содержал следующие вопросы:

Проблемы при приеме пищи:

1. Потеряли ли вы вкус к пище из-за проблем с зубами, слизистой оболочкой или протезами?
2. Испытываете ли вы болевые ощущения во рту?
3. Вызывает ли у вас затруднение прием пищи?
4. Питаетесь ли вы неудовлетворительно из-за проблем с зубами, протезами?
5. Приходится ли вам прерывать прием пищи из-за проблем с зубами, слизистой оболочкой, протезами?

Проблемы в общении:

1. Испытываете ли вы неудобства из-за проблем с зубами, слизистой оболочкой, протезами?

2. Испытываете ли вы затруднения при произношении из-за проблем с зубами, слизистой оболочкой, протезами?
3. Чувствуете ли вы себя стесненными в общении с людьми из-за проблем с зубами?
4. Ставят ли вас проблемы с зубами, слизистой оболочкой, протезами в неловкое положение?
5. Приводят ли вас проблемы с зубами к повышенной раздражительности?

Проблемы в повседневной жизни, работе, отдыхе.

1. Испытываете ли вы затруднения в процессе работы из-за проблем с зубами, протезами?
2. Мешают ли вам проблемы с зубами, протезами отдыхать, расслабляться?
3. Становится ли ваша жизнь менее насыщенной и интересной из-за проблем с зубами, протезами?
4. Приходится ли вам «выпадать» из жизни из-за проблем с зубами, протезами?

Каждый вопрос оценивается по пяти бальной шкале и результат суммируется.

- | | |
|---|---------------|
| 1 | – никогда |
| 2 | - иногда |
| 3 | - редко |
| 4 | – часто |
| 5 | – очень часто |

Суммарное количество баллов может субъективно охарактеризовать уровень качества жизни пациента. Чем меньше баллов, тем лучше его качество жизни.

Чем больше баллов, тем соответственно качество жизни ниже.

14-28 хорошее качество жизни

29-56 удовлетворительно

57-70 неудовлетворительно

Влияние комплексной реабилитации пациентов на уровень качества жизни определяли у всех групп исследования на этапе планирования, хирургического лечения и в конце ортопедического этапа.

2.7 Статистическая обработка данных

В рамках статистической обработки данных были поставлены и решены следующие задачи:

1) Оценка полноты и однородности показателей, с расчетом их описательных статистик для всей выборки. Проверка на нормальность распределений и анализ выбросов в данных.

2) Статистический анализ сравнения количественных показателей по группам.

3) Статистический анализ динамики количественных показателей по периодам: «До», «3 дня», «2 недели» и «1 месяц» (для каждой группы: «Исследование», «Сравнение»).

Сравнение двух групп по числовым показателям осуществляли на основе непараметрического критерия Манна-Уитни. Статистическая обработка данных выполнялась с использованием пакетов прикладных программ Statistica 10 и SAS JMP 11 в Центре Статистических Исследований StatResearch (директор к.т.н. Грюнер Д.А. , Санкт-Петербург).

ГЛАВА 3

РЕЗУЛЬТАТЫ СОБСТВЕННЫХ ИССЛЕДОВАНИЙ

3.1 Ретроспективная часть клинического этапа исследования.

Для определения частоты встречаемости дефектов зубного ряда в области премоляров верхней челюсти при лечении пациентов с дефектами зубного ряда нами был проведен ретроспективный анализ 1156 амбулаторных карт стоматологических пациентов (с 2013 по 2018 гг.). Возраст пациентов, которым провели лечение с использованием дентальных имплантатов в области отсутствующих зубов варьировал от 22 до 64 лет. Из них, область отсутствующих премоляров составила 543 случая, что соответствовало 47%. Область моляров составила 381 случай, что соответствовало 33%. Область резцов составила 151 случай, что соответствовало 13%. Область клыков составила 81 случай, что соответствовало 7%. Применение технологии одномоментной имплантации после удаления зуба применялась в области резцов и премоляров в 188 случаях, что соответствовало 27%. Одномоментная имплантация после удаления моляров и клыков не применялась. Изготовление временной несъемной реставрации применялось только в области резцов в 66 случае, что составило 85%. Осведомленность врачей ортопедов, хирургов о возможности одномоментной имплантации с немедленной нагрузкой составила 100%.

3.2 Обоснование авторской методики одномоментной имплантации и немедленной нагрузки

При протезировании с использованием дентальных имплантатов пациентам приходится сталкиваться с функциональными проблемами вплоть до остеоинтеграции и изготовления постоянной реставрации. Но не только функциональные проблемы, но и эстетические и психосоциальные последствия отсутствия зубов могут быть существенными для пациентов. Благодаря усовершенствованной технологии производства, понимание этапов заживления

операционной раны и восстановления костной структуры меняют концепцию двухэтапной имплантации и отложенной нагрузки на немедленную. Немедленная нагрузка с временным несъемным протезированием позволяет сократить сроки для восстановления функции, а также сохранить естественный контур тканей.

Нами предложена методика немедленной имплантации с изготовлением временной индивидуализированной реставрации по данным компьютерной томографии и внутриротового сканирования с использованием технологии 3D печати до начала хирургического этапа лечения [Патент РФ № 2750545 A61C8/00 от 29.06.2021 г.]. Особенностью нашей конструкции является то, что она представляет собой единое целое в виде коронки замещаемого зуба с шейкой зуба и внутренним соединительным элементом с имплантатом. При этом вся конструкция изготавливается при помощи технологии 3D печати и в ней отсутствуют дополнительные элементы в виде титанового основания или абатмента и фиксирующего цемента. Технология подразумевает изготовление данной конструкции до начала лечения. Рассмотрим данную методику на примере удаления и последующей имплантации в области зуба 1.5. До начала хирургического лечения проводилась компьютерная томография, оценивали состояние костной ткани до удаления зуба и операции имплантации (Рисунок 18).

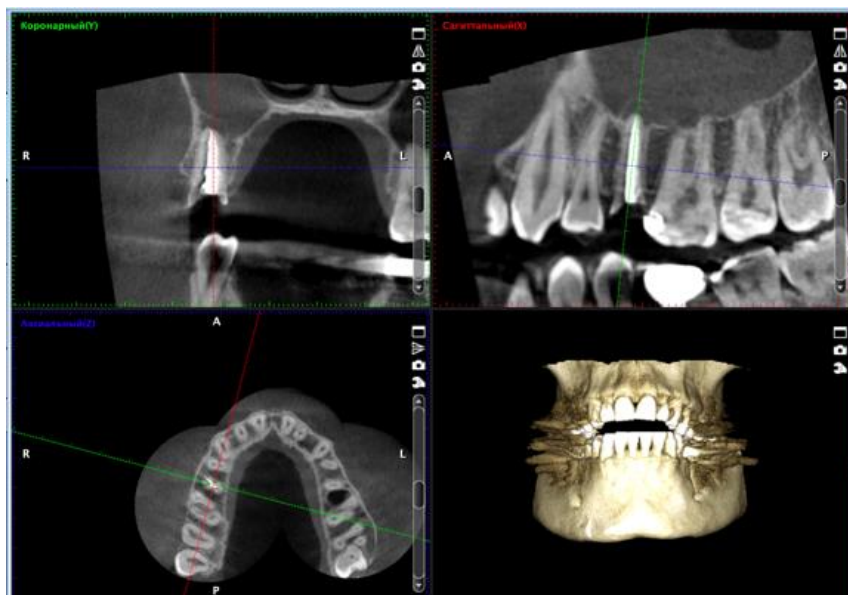


Рисунок 18 - Зуб 1.5, подлежащий удалению

При анализе полученных данных оценивали состояние костной ткани в области удаляемого зуба, соседних зубов, расположение дна верхнечелюстной пазухи. В проекции планируемой имплантации оценивали форму и параметры альвеолярного отростка, плотность костной структуры.

Далее следовал этап внутриворотного сканирования (Рисунок 19). Данные внутриворотного сканирования сохранялись в международном формате Stl и передавались в лабораторию по электронной почте.

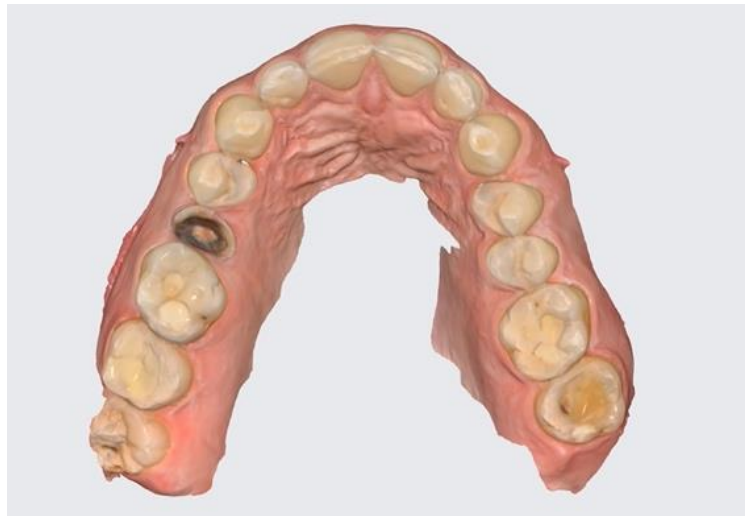

Рисунок 19 - Полученное изображение после внутриворотного сканирования

После получения данных компьютерной томографии и внутриворотного сканирования они сопоставлялись в специализированной программе для получения виртуальных моделей челюстей пациента (Implant Assistant Россия) (Рисунок 20).

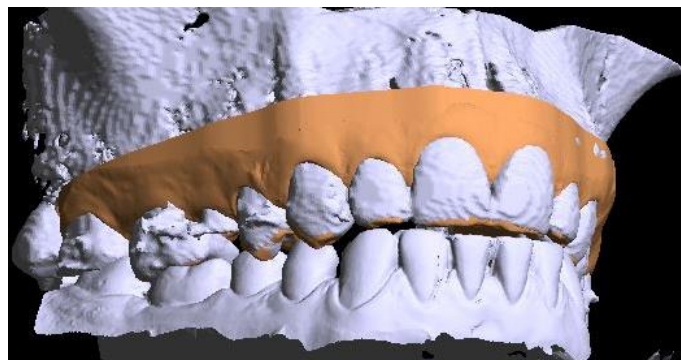


Рисунок 20 - Сопоставление компьютерной томографии и внутриворотного сканирования (программа Implant Assistant, Россия)

Далее приступали к виртуальному моделированию конкретной клинической ситуации. Формировали в виртуальном пространстве трехмерную модель челюсти, на которой проводили удаление зуба (Рисунок 21).

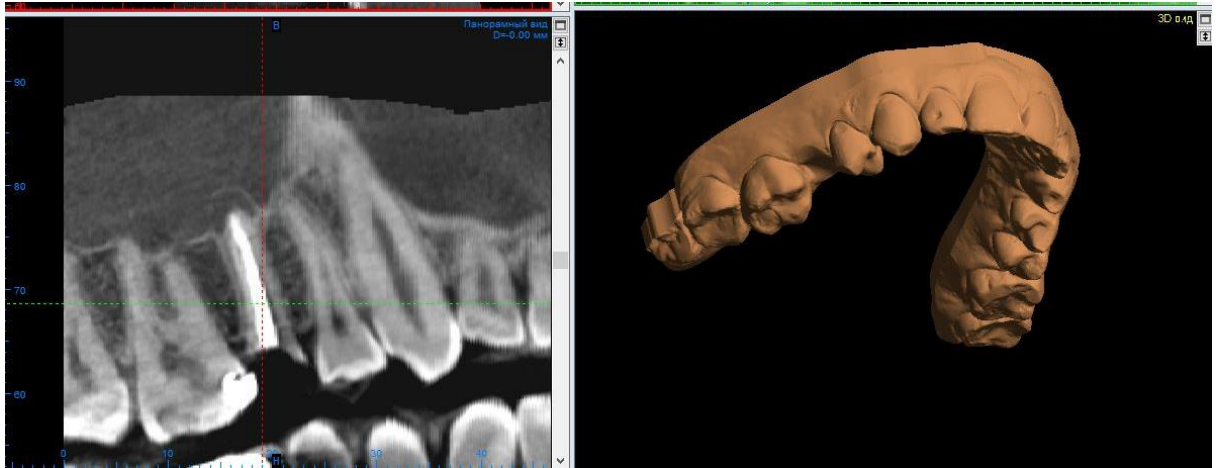


Рисунок 21 - Виртуальное удаление зуба 1.5

На этой виртуальной модели челюсти с удаленным зубом выполняли установку имплантата и временной реставрации (Рисунок 22).

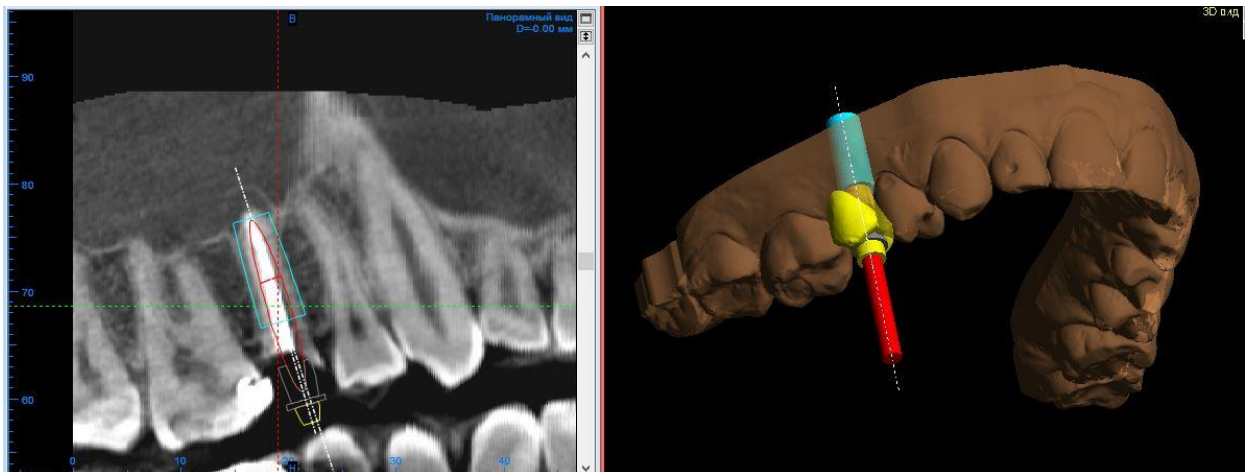


Рисунок 22 - Виртуальная установка имплантата в области 1.5

Далее корректировали параметры и размеры временной реставрации относительно расположения коронок соседних зубов, зубов антагонистов (Рисунок 23).

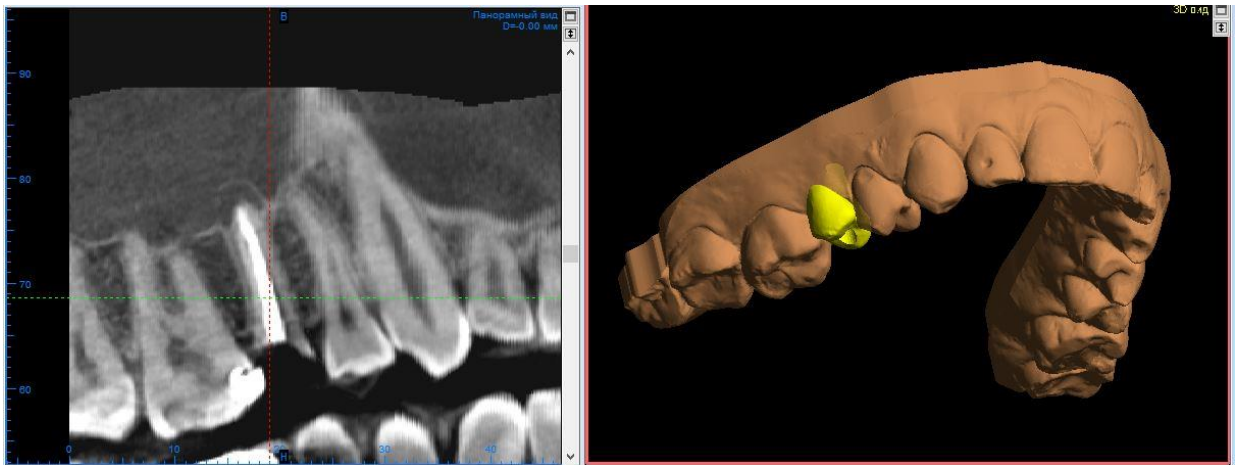

Рисунок 23 - Позиционирование временной реставрации 1.5

На этой же виртуальной челюсти с удаленным зубом выполняли виртуальное моделирование имплантологического навигационного шаблона с опорой на зубы (Рисунок 24).

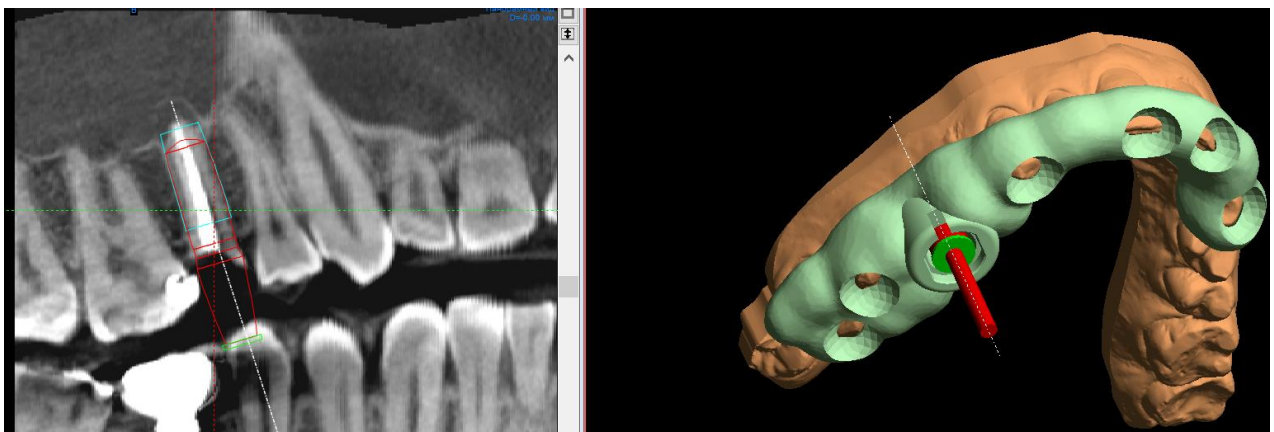


Рисунок 24 - Моделирование навигационного шаблона

По виртуальным моделям с помощью технологии 3D печати изготавливали имплантологический навигационный шаблон и временную реставрацию (Рисунок 25).



Рисунок 25 - Изготовленный навигационный шаблон

Изготовленные навигационный шаблон и временная реставрация доставлялись в клинику, где проводился хирургический этап.

Хирургический этап лечения.

После этого приступили к выполнению хирургического этапа (Рисунок 26).

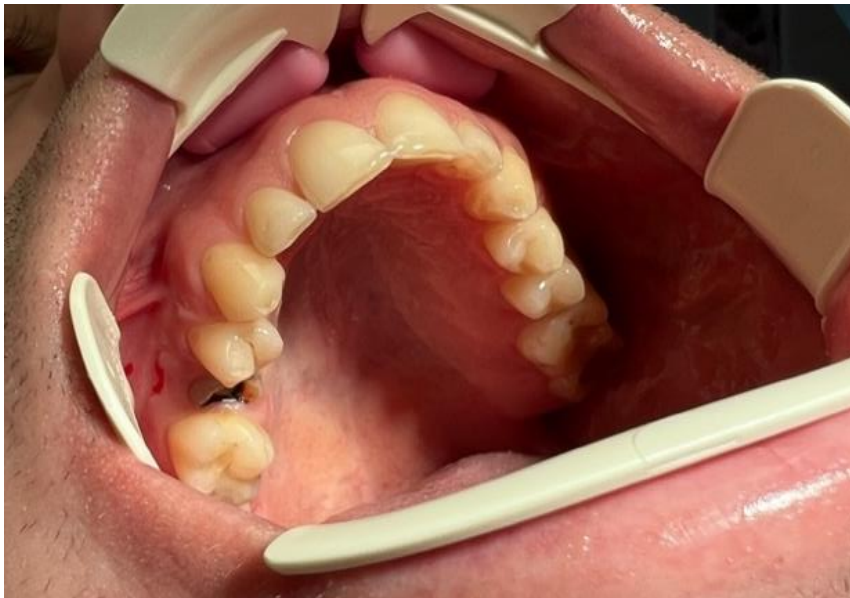

Рисунок 26 – Начальная клиническая ситуация

Провели удаление корня зуба 1.5 под местной инфильтрационной анестезией (Рисунок 27).

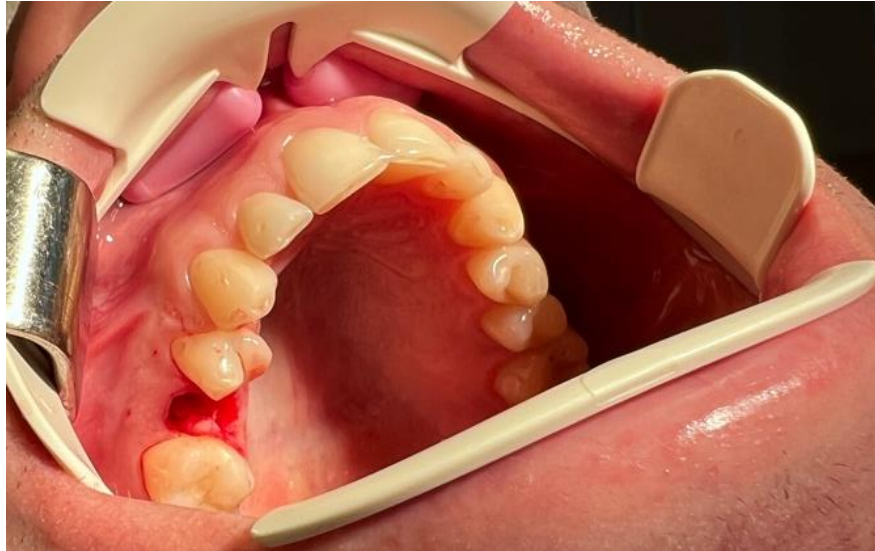


Рисунок 27 - Удаление корня зуба 1.5

Установили и фиксировали имплантологический навигационный шаблон и приступили к сформированию ложа для имплантата в лунке удалённого зуба (Рисунок 28).

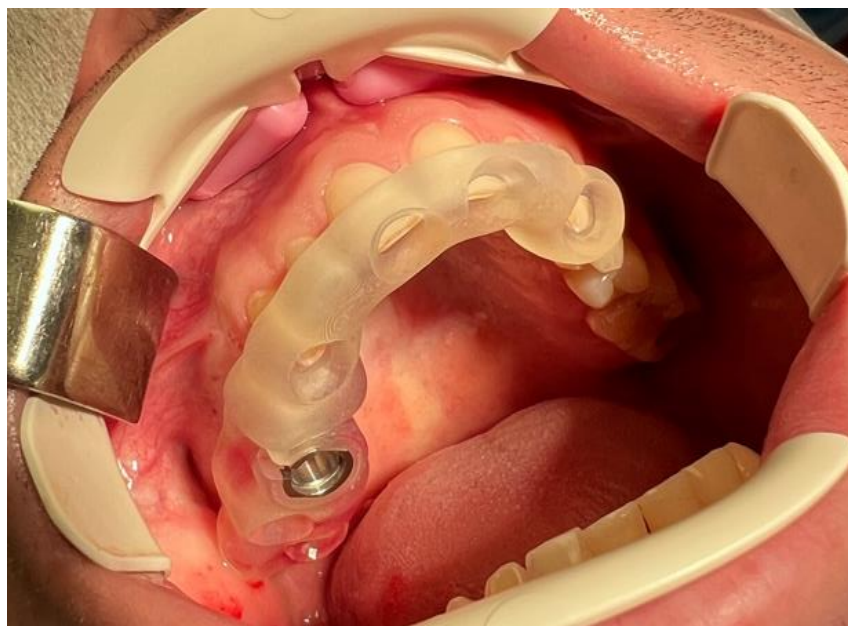


Рисунок 28 - Навигационный шаблон установлен в полости рта

Провели поэтапное формирование ложа. Охлаждение выполняли физраствором (Рисунок 29).

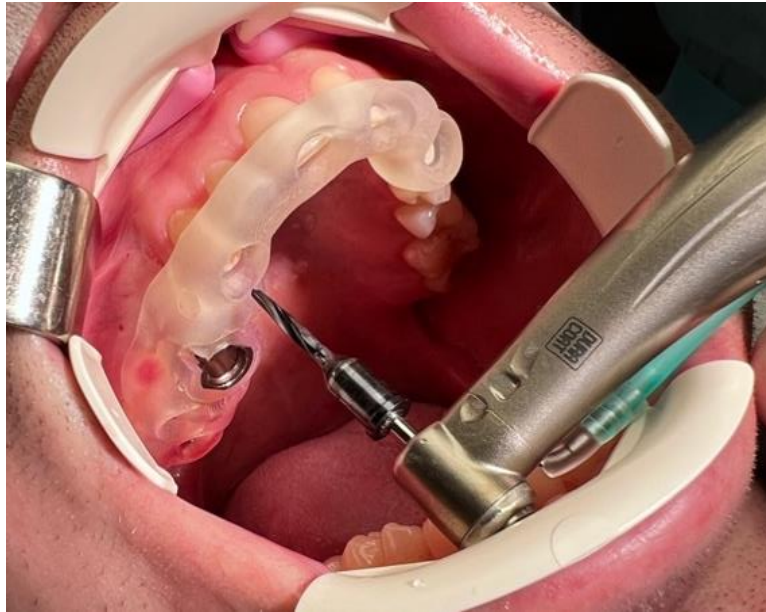


Рисунок 29 - Поэтапное формирование ложа имплантата

Затем, не снимая шаблон, через шахту в подготовленное ложе установили дентальный имплантат с усилием 45 Н/см. В исследовании использовались имплантаты системы Anyone 4.5/11.5, усилие при фиксации 45 Н/см (Рисунок 30).

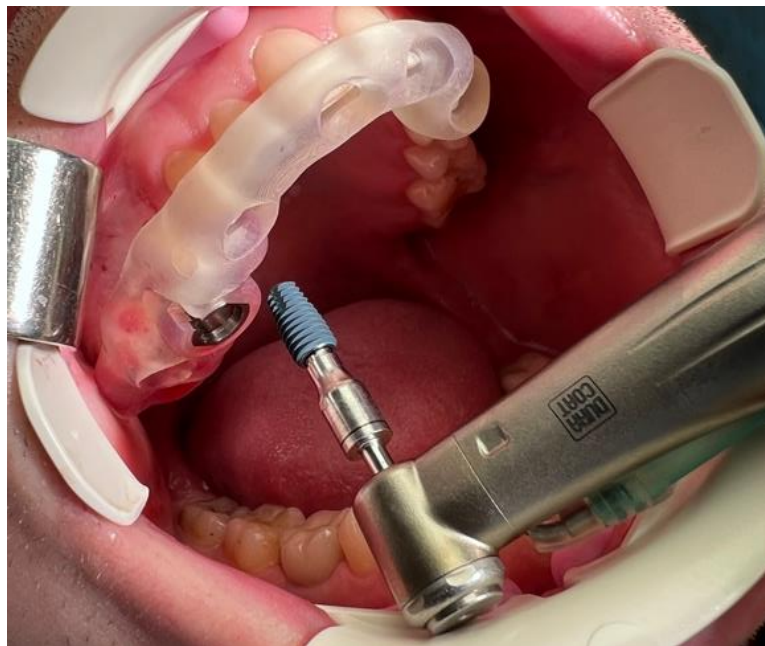

Рисунок 30 - Этап установки имплантата через навигационный шаблон

После чего шаблон сняли с челюсти. Затем установили готовую временную коронку замещаемого зуба. Вход осевого отверстия в коронке закрыли композитным материалом. Коронка замещаемого зуба погружена в десне по контуру прорезывания удаленного зуба, что подтверждает общая краевая десневая линия. Лунка, сформированная после удаления зуба, полностью закрыта коронкой зуба. Замещающий зуб занимает в ряду физиологическое положение. Оклюзионная поверхность замещаемого зуба на уровне окклюзионной поверхности зубного ряда челюсти (Рисунок 31).

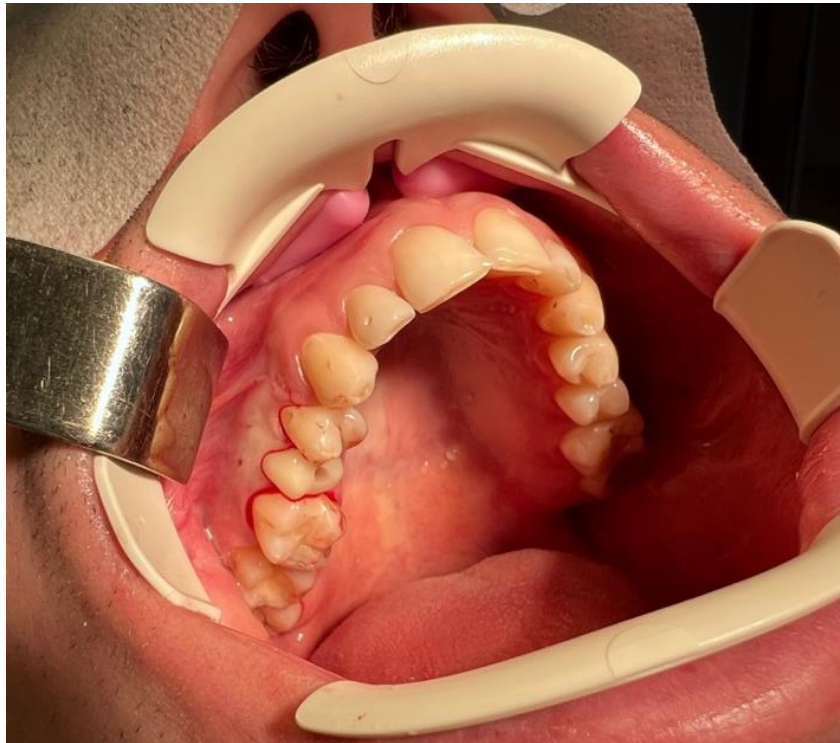

Рисунок 31 - Временная индивидуализированная коронка установлена в полости рта

После установки временной реставрации проводилась контрольная компьютерная томография, подтверждающая правильное позиционирование имплантата и временной реставрации (Рисунок 32).

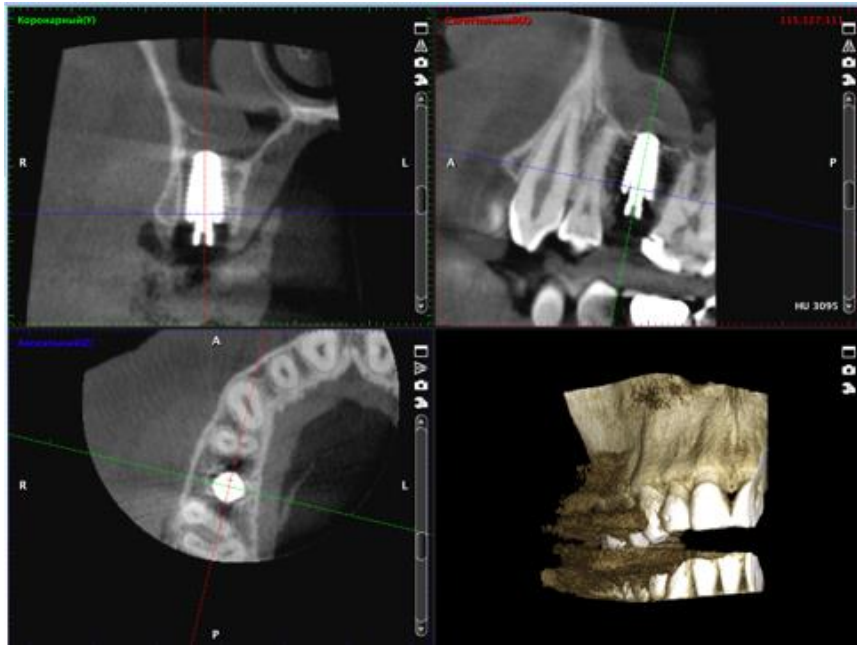


Рисунок 32 - Контрольная компьютерная томография с установленным имплантатом и временной реставрацией

Выход сквозного осевого отверстия фиксирующего винта располагался с окклюзионной поверхности установленной временной коронки, которая в дальнейшем была использована в качестве прототипа для постоянной реставрации.

Одна из функций временной коронки – создание естественного десневого контура прорезывания вокруг ортопедической конструкции. Временная коронка выводилась из прикуса, предупреждая возможные контакты с зубами антагонистами во всех фазах жевательного цикла.

3.3 Результаты клинических методов обследования. Данные первичного обследования.

Жалобы пациентов: нарушение эстетики в связи с разрушенным премоляром верхней челюсти. На снижение жевательной эффективности на соответствующей стороне. Пациенты ограничивали себя в употреблении жесткой пищи. Незначительная часть пациентов жаловались на дискомфорт в мышцах лица, а

также субъективное смещение зубов, расположенных рядом и напротив разрушенного (Таблица 2).

Таблица 2 Основные жалобы пациентов

Жалобы	мужчины		женщины	
	Количество	%	Количество	%
Нарушение функции жевания	56	100%	62	100%
Эстетические нарушения	56	100%	62	100%
Смещение зубов	2	3,6%	3	4,7%
Напряжение в мышцах	8	14,5%	4	6.3%

Данные первичного осмотра пациентов: конфигурация лица не изменена, кожные покровы физиологической окраски, открывание рта свободное, безболезненное, в полном объеме. Регионарные лимфоузлы не увеличены. Патологических звуков при пальпации височно-нижнечелюстного сустава не наблюдалось.

При осмотре полости рта наблюдались мягкие и минерализованные зубные отложения. Патологической подвижности зубов не наблюдалось. В некоторых случаях наблюдалось зубоальвеолярное выдвигание антагонистов в области отсутствующего премоляра на верхней челюсти.

При анализе распространенности и интенсивности кариеса зубов у пациентов среднее значение индекса КПУ составило $10,1 \pm 0,5$, что соответствует высокой интенсивности кариеса. Данный показатель можно интерпретировать как высокий (по критериям ВОЗ). Преобладали составляющие «П» (пломба) – $8,4 \pm 1,7$, затем составляющая «У» (удаленные) – $4,3 \pm 0,5$ (Таблица 3).

Таблица 3 Значения индекса КПУ в группах

	мужчины	женщины
Группа «Исследование»	11.1±0.8	9.5±1.6
Группа «Сравнение»	9.4±1.2	9.8±1.7

$p < 0,05$

При анализе упрощенного индекса гигиены полости рта ОНІ-S у пациентов были выявлены результаты, свидетельствующие о неудовлетворительном уровне самостоятельной гигиены (Таблица 4).

Таблица 4 Значения индекса гигиены ОНІ-S у пациентов до начала лечения

	мужчины	женщины
Группа «Исследование»	1.9±0.1	2.0±0.1
Группа «Сравнение»	2.1±0.1	2.3±0.1

$p < 0,05$

Значения индекса ОНІ-S:

<0,6 – хорошая гигиена полости рта;

0,7-1,6 – удовлетворительная гигиена полости рта;

1,7-2,5 – неудовлетворительная гигиена полости рта;

≥2,6 – плохая гигиена полости рта.

Были измерены и проанализированы индексы: пародонтальный индекс Russel, индекс Green-Vermillion и индекс кровоточивости. Среднее значение индекса Green-Vermillion $2,9 \pm 0,2$. Среднее значение индекса Russel $0,7 \pm 0,02$. Среднее значение индекса кровоточивости 0,2. По результатам первичного осмотра были сделаны выводы: пациентам требовалось проведение профессиональной гигиены, а также обучение самостоятельной чистке зубов с подбором индивидуальных средств. (таблица 5).

Таблица 5 Динамика показателей индексов Green-Vermillion, Russel в группах

Периоды	Green-Vermillion		индекс Russel	
	Группа Исследования	Группа Сравнения	Группа Исследования	Группа Сравнения
Первичный осмотр	2,9 ±0,2	2,7 ±0,01	0,7± 0,02	0,6± 0,02
Перед началом хирургического этапа	0,63 ±0,02	0,61 ±0,02	0,19± 0,02	0,18± 0,02
Спустя месяц после имплантации	0,7 ±0,01	0,7 ±0,01	0,19± 0,02	0,21± 0,01 *
Спустя 4 месяца после фиксации постоянной реставрации	0,8±0,01	0,7±0,01	0,21± 0,01	0,33± 0,02
Спустя год после фиксации постоянной реставрации	0,98± 0,01	1,01± 0,01	0,32± 0,01	0,31± 0,01

$p < 0,05$

После формирования пациентов в группы провели повторное измерение индексов. Среднее значение индекса Green-Vermillion для группы «Исследования» (0,63 ±0,02), а для группы «Сравнения» (0,61±0,02). Среднее значение индекса Russel для группы «Исследования» (0,19± 0,02), для группы «Сравнения» (0,18± 0,02). Это соответствует удовлетворительной самостоятельной гигиене (Таблица 5).

Таблица 6 Динамика индекса кровоточивости.

Периоды	Индекс кровоточивости	
	Группа «Исследование»	Группа «Сравнение»
Первичный осмотр	0,3± 0,02	0,4± 0,01
Перед началом хирургического этапа	0,18± 0,01	0,18± 0,02
Спустя месяц после имплантации	0,12± 0,01	0,12± 0,01
Спустя 4 месяца после фиксации постоянной реставрации	0,17± 0,01	0,18± 0,01
Спустя год после фиксации постоянной реставрации	0,19± 0,01	0,2± 0,01

$p < 0,05$

В начале лечения индекс кровоточивости в группах был на уровне $0,18 \pm 0,01$.

Спустя месяц после имплантации показатели самостоятельной гигиены соответствовали норме. Мягкие ткани были физиологической окраски, кровоточивость при зондировании отсутствовала. Средние показатели индекса Green-Vermillion в группы «Исследования» - ($0,68 \pm 0,01$), в группе «Сравнения» - ($0,69 \pm 0,01$). Средние значения индекса Russel в группе «Исследования» ($0,19 \pm 0,01$), в группе «Сравнения» ($0,21 \pm 0,01$). Индекс кровоточивости в обеих группах соответствовал $0,12$.

3.4 Динамика показателей клинического обследования в ранние и отдаленные сроки

Обследование спустя 4 месяца и через год после фиксации постоянных реставраций показало удовлетворительный уровень самостоятельной гигиены полости рта. Индекс гигиены полости рта улучшился пациентов обеих групп, где показатели соответствовали уровню хорошей гигиены (Таблица 7).

Таблица 7. Значения индекса гигиены полости рта ОНI-S у пациентов через 12 месяцев после начала лечения

	Мужчины	Женщины
Группа «Исследование»	0.9±0.2	0.6±0.1
Группа «Сравнение»	0.8±0.1	0.7±0.1

$p < 0,05$

Значение индекса Green-Vermillion составил в группе Исследования 0,81 ±0,01 через 4 месяца и 0,98± 0,01 через год. Среднее значение индекса Russel 0,35± 0,01 через 4 месяца и 0,42± 0,01 через год. Значение индекса кровоточивости был на уровне 0,17± 0,01 через 4 месяца, 0,16± 0,01 через год (Рисунок 33).

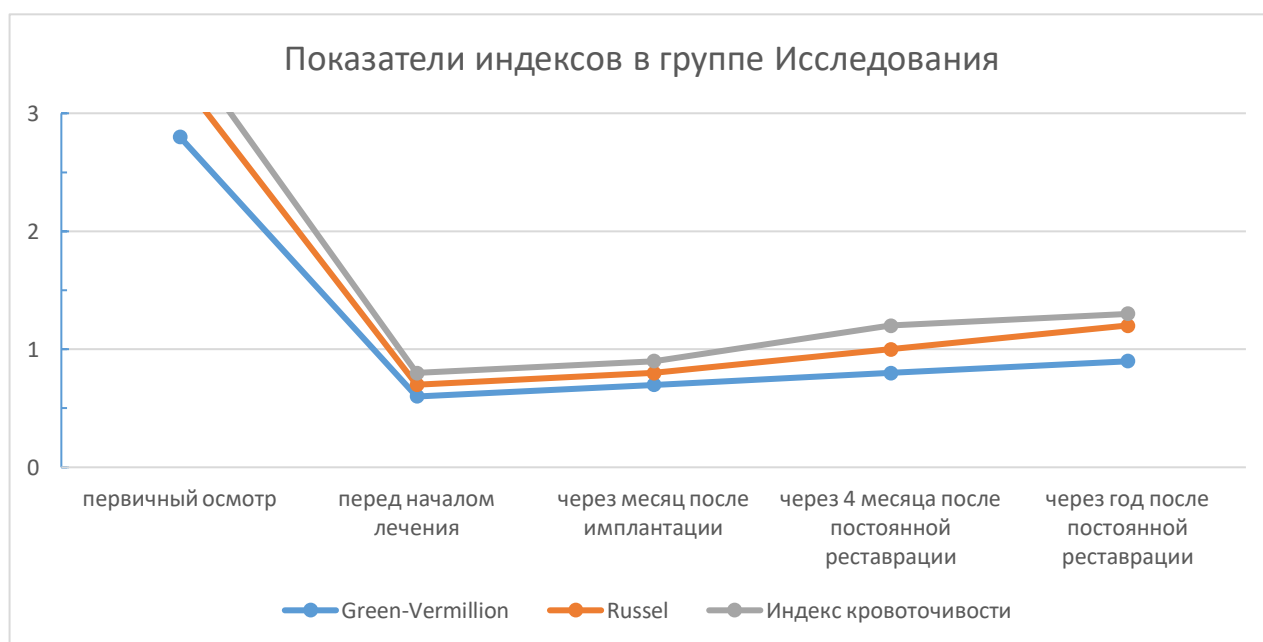


Рисунок 33 - Показатели индексов в группе «Исследования» на протяжении всего лечения

Значение индекса Green-Vermillion составил в группе Сравнение 0,7± 0,01 через 4 месяца и 1,01± 0,01 через год. Среднее значение индекса Russel 0,32± 0,01 через 4 месяца и 0,41± 0,01 через год. И значение индекса кровоточивости через 4 месяца составил 0,18± 0,01и 0,2± 0,01 через год (Рисунок 34).

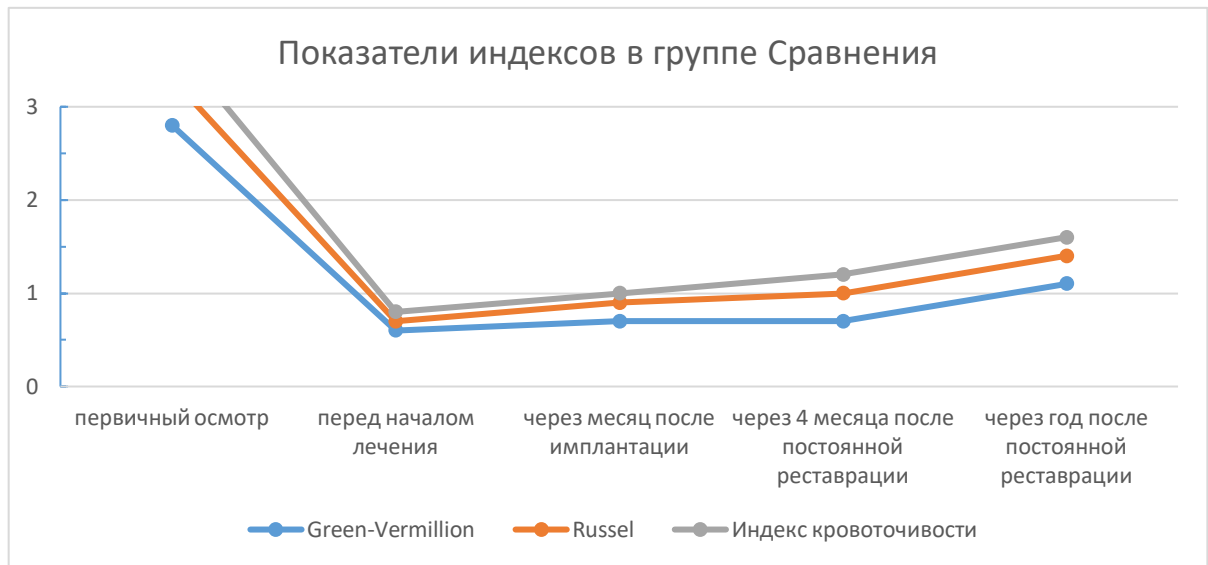


Рисунок 34 - Показатели индексов в группе «Сравнения» на протяжении всего лечения

При изучении динамики показателей ротовой жидкости воспалительный процесс был более выражен в группе «Сравнение», где операция имплантации проводилась с ушиванием раны без фиксации временной реставрации. У пациентов отмечалось значительное увеличение концентрации белка, наблюдалось снижение рН, увеличение микроальбуминов. Данные показатели можно отнести к признакам воспалительного процесса в тканях полости рта (Таблица 8).

Таблица 8 Динамика физико-химических показателей в группах

Группа	Показатель	До	3 дня (%)	2 недели (%)	1 месяц (%)	Уровень Р
Исследование	Белок, г/л	0,21 ± 0,11	0,25 ± 0,12 (84,4%)	0,27 ± 0,01 (30,0%)	0,22 ± 0,14 (2,3%)	0,0692
Исследование	Микроальбумин, нг/л	36,82 ± 29,01	41,82 ± 41,19 (58,7%)	44,55 ± 29,11 (60,9%)	37,27 ± 21,95 (22,8%)	0,1438
Исследование	Удельный вес	1 008,18 ± 2,52	1 010,45 ± 3,50 (0,23%)	1 010,00 ± 2,24 (0,18%)	1 010,45 ± 2,70 (0,23%)	0,0786

Исследование	РН	6,86 ± 0,50	6,86 ± 0,84 (0,00%)	6,77 ± 0,47 (-1,32%)	6,86 ± 0,45 (0,00%)	0,8223
Сравнение	Белок, г/л	0,20 ± 0,11	0,74 ± 0,82 (104,5%)	0,53 ± 0,38 (12,8%)	0,21 ± 0,10 (4,9%)	0,0237
Сравнение	Микроальбумин, нг/л	37,27 ± 42,62	96,36 ± 46,53 (109,6%)	77,27 ± 48,39 (52,6%)	51,36 ± 40,38 (21,1%)	0,0058
Сравнение	Удельный вес	1 009,5 ± 4,16	1 010,00 ± 3,16 (0,05%)	1 010,4 ± 1,51 (0,09%)	1 009,5 ± 1,51 (0,00%)	0,5766
Сравнение	РН	6,77 ± 0,61	4,82 ± 0,51 (0,67%)	5,73 ± 0,26 (-0,67%)	6,73 ± 0,26 (-0,67%)	0,9691

$p < 0,05$

Значение показателя Белок в группе Исследование составил 24,4% через 3 дня, 20,1% через две недели и 2,3% через месяц после операции имплантации. Значение показателя Белок в группе Сравнение составил 64,5% через 3 дня, 42,8% через две недели и 9,9% через месяц после операции имплантации (Рисунок 35).

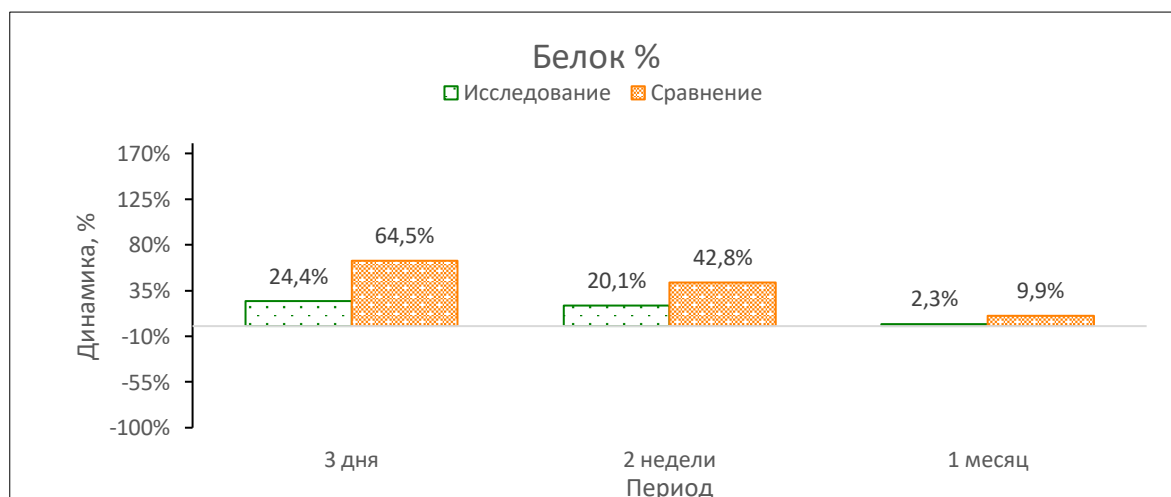


Рисунок 35 – динамика показателя Белок в группах

Значение показателя Микроальбумины в группе Исследование составил 48,7% через 3 дня, 30,9% через две недели и 12,8% через месяц после операции

имплантации. Значение показателя Микроальбумины в группе Сравнение составил 59,6% через 3 дня, 52,6% через две недели и 21,1% через месяц после операции имплантации (Рисунок 36).

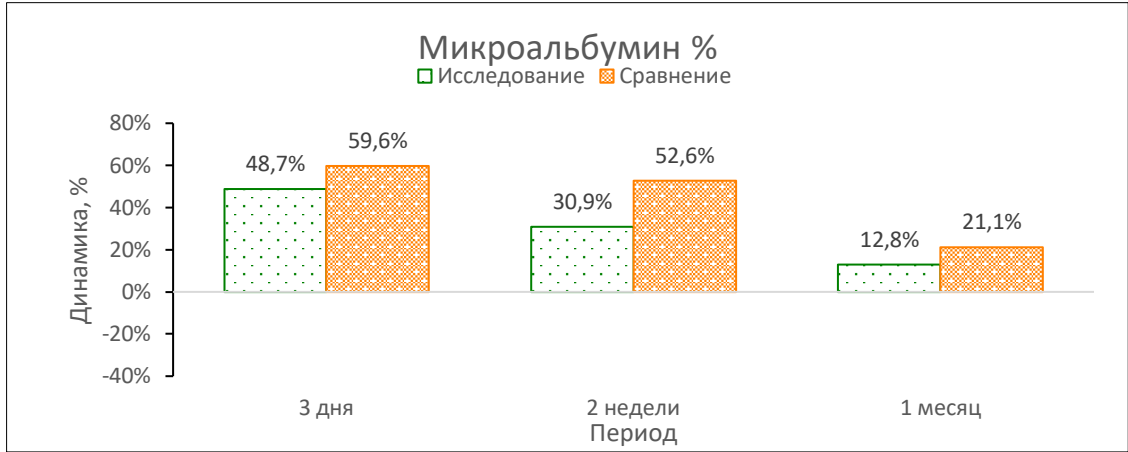


Рисунок 36 – динамика показателя Микроальбумин в группах

Анализ содержания матричных металлопротеиназ ротовой жидкости

На протяжении всего исследования мы проводили сравнительный анализ матричных металлопротеиназ 8 и 12 (ММП-8, ММП-12) в ротовой жидкости в обеих группах (Таблица 9).

Таблица 9 Динамика показателей матричных металлопротеиназ 8 и 12 в группах

	Показатель	М ± S, До	М ± S (%), 3 дня	М ± S (%), 2 недели	М ± S (%), 1 месяц	Уровень P
Исследование	ММП-8	161,63 ± 0,75	177,30 ± 0,43 (9,7%)	173,26 ± 0,56 (7,2%)	166,96 ± 0,38 (3,3%)	0,0011
Исследование	ММП-12	111,03 ± 0,21	191,30 ± 0,30 (72,3%)	134,90 ± 0,10 (21,5%)	117,8 ± 0,54 (6,1%)	0,0033
Сравнение	ММП-8	189,88 ± 0,78	233,36 ± 0,80 (22,9%)	224,81 ± 0,90 (18,4%)	200,51 ± 0,14 (5,6%)	0,0003
Сравнение	ММП-12	101,03 ± 0,80	196,50 ± 0,52 (94,5%)	145,07 ± 0,03 (43,6%)	120,22 ± 0,51 (19,0%)	0,0031

p<0,05

Уровень ММП-8 в группе «Исследование» спустя три дня после операции имплантации увеличился на 9.7%, спустя две недели этот показатель составил 7.2%, спустя месяц 3.3%. В группе «Сравнение» уровень ММП-8 увеличился на 22.9% спустя три дня после операции. Спустя две недели этот показатель составил 18.4%, спустя месяц 5.6%. Динамика показателей представлена на Рисунке 37.

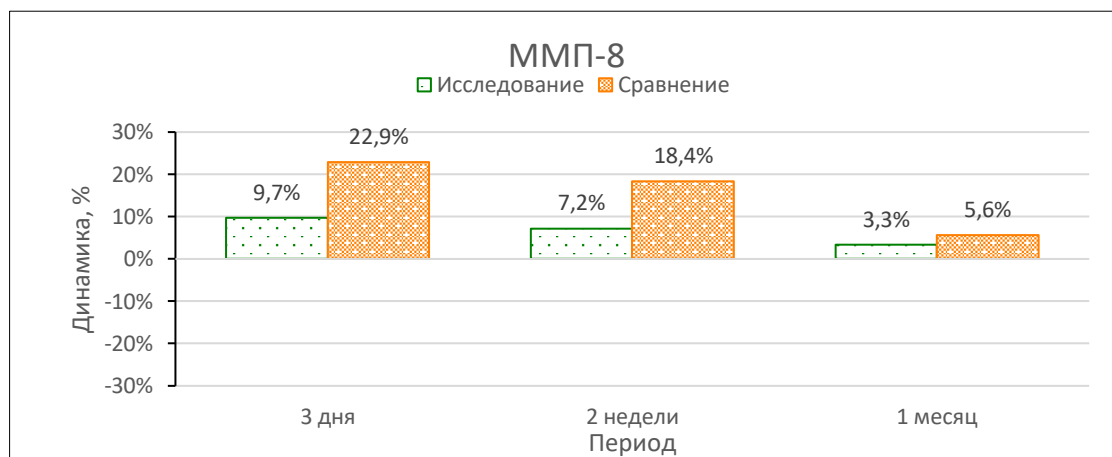


Рисунок 37 – динамика показателя матриксных металлопротеиназ 8 в %

Уровень ММП-12 в группе «Исследование» спустя три дня после операции имплантации увеличился на 72,3%, спустя две недели этот показатель составил 21,5%, спустя месяц 6,1%. В группе «Сравнение» уровень ММП-12 увеличился на 94,5% спустя три дня после операции. Спустя две недели этот показатель составил 43,6%, спустя месяц 19,0%. Динамика показателей представлена на Рисунке 38.

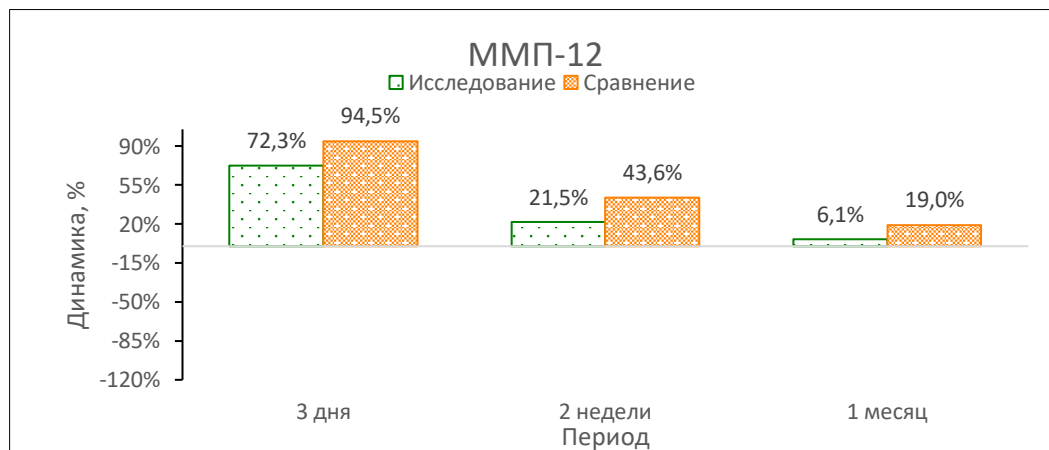


Рисунок 38 – динамика показателя матриксных металлопротеиназ 12 в %

Динамика показателей содержания матричных металлопротеиназ 2, 3 и 9 в ротовой жидкости представлен в Таблице 10.

Таблица 10 Динамика показателей матричных металлопротеиназ 2, 3 и 9

Группа	Показатель	М ± S, До	М ± S (%), 3 дня	М ± S (%), 14 дней	М ± S (%), 30 дней	Уровень Р
Исследование	ММП-2, пг/мл	131,24 ±0,24	230,32 ± 35,98 (75,5%)	225,99 ± 10,59 (72,2%)	145,02 ± 7,04 (10,5%)	0,0004
Исследование	ММП-3, пг/мл	135,25 ± 0,35	256,02 ± 6,22 (89,3%)	228,70 ± 5,68 (69,1%)	142,82 ± 5,33 (5,6%)	0,0004
Исследование	ММП-9, пг/мл	173,14 ± 0,81	204,47 ± 7,33 (18,1%)	239,45 ± 5,4 (38,3%)	185,77 ± 6,74 (7,3%)	0,0233
Сравнение	ММП-2, пг/мл	123,32 ±0,93	272,16 ± 3,98 (120,7%)	273,03 ± 2,60 (121,40%)	137,88 ± 7,81 (11,81%)	<0,0001
Сравнение	ММП-3, пг/мл	151,25 ± 0,70	371,16 ± 1,76 (145,4%)	356,19 ± 7,87 (135,5%)	243,66 ± 1,66 (61,1%)	<0,0001
Сравнение	ММП-9, пг/мл	187,17 ± 0,87	315,5 ± 6,89 (68,6%)	371,15 ± 7,89 (98,3%)	209,81 ± 5,59 (12,1%)	<0,0001

$p < 0,05$

Уровень ММП-2 в группе «Исследование» спустя три дня после операции имплантации увеличился на 75,5%, спустя две недели этот показатель составил 72,2%, спустя месяц 10,5%. В группе «Сравнение» уровень ММП-2 увеличился на 120,7% спустя три дня после операции. Спустя две недели этот показатель составил 121,4%, спустя месяц 11,8%. Динамика показателей представлена на Рисунке 39.

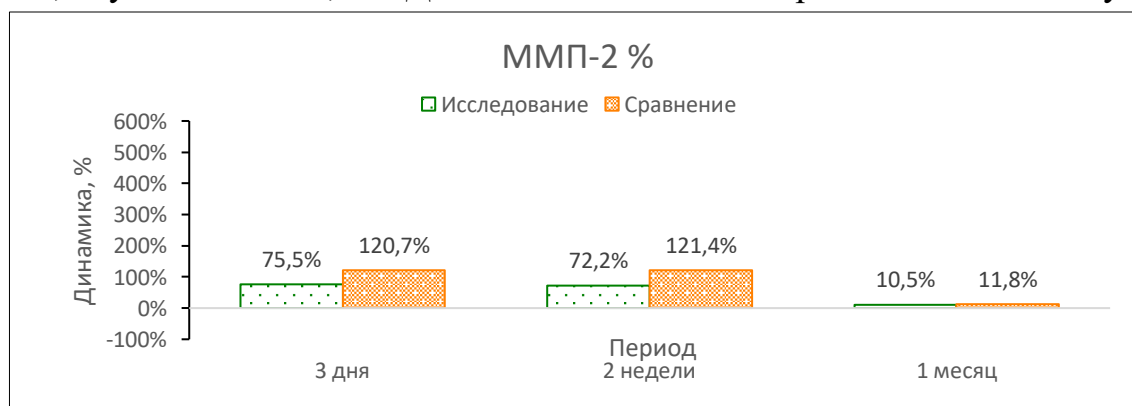


Рисунок 39 – динамика показателя матричных металлопротеиназ 2 в %

Уровень ММП-3 в группе «Исследование» спустя три дня после операции имплантации увеличился на 89,3%, спустя две недели этот показатель составил 69,1%, спустя месяц 5,6%. В группе «Сравнение» уровень ММП-3 увеличился на 145,4% спустя три дня после операции. Спустя две недели этот показатель составил 135,5%, спустя месяц 61,1%. Динамика показателей представлена на Рисунке 40.

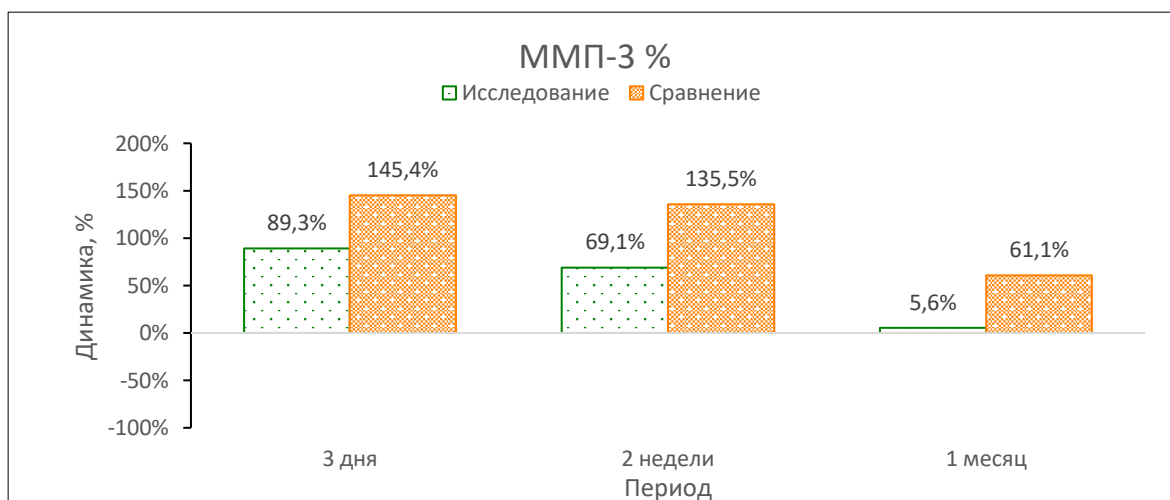


Рисунок 40 – динамика показателя матричных металлопротеиназ 3 в %

Уровень ММП-9 в группе «Исследование» спустя три дня после операции имплантации увеличился на 18,1%, спустя две недели этот показатель составил 38,3%, спустя месяц 7,3%. В группе «Сравнение» уровень ММП-9 увеличился на 68,6% спустя три дня после операции. Спустя две недели этот показатель составил 98,3%, спустя месяц 12,1%. Динамика показателей представлена на Рисунке 41.

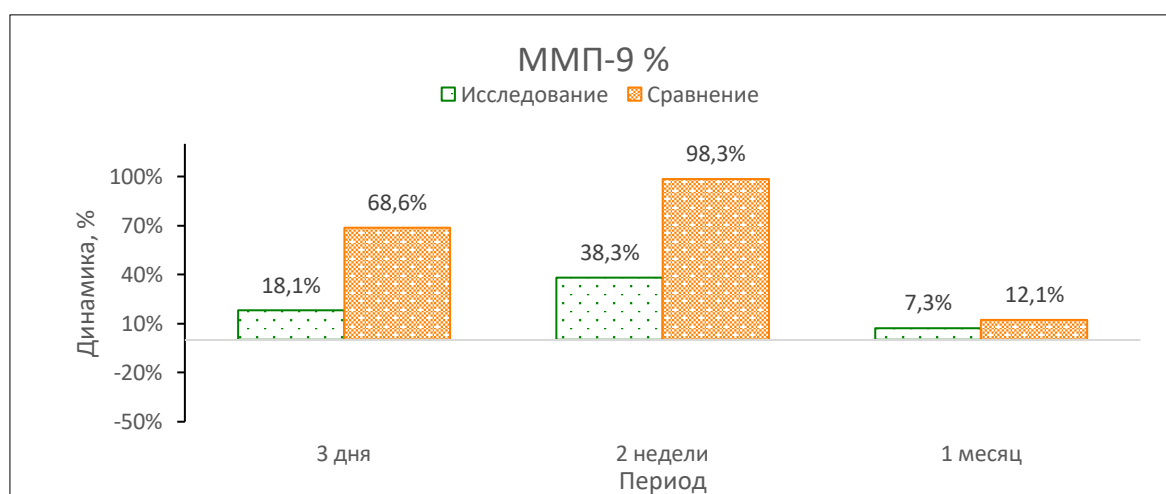


Рисунок 41 – динамика показателя матричных металлопротеиназ 9 в %

В группе «Сравнение» указанные негативные показатели оказались более выраженными, что отражает угнетение восстановительных процессов в тканях полости рта. После проведения имплантации данные показатели в группе «Сравнения» значительно отличались от значений, характерных для лиц группы «Исследование». Таким образом, у пациентов, где дентальная имплантация проводилась по авторской методике с фиксацией временной реставрации восстановительные процессы были более выражены, чем у пациентов, которым проводилась имплантация по стандартной методике с откидыванием лоскута и ушиванием раны ($p < 0,05$).

Результаты оценки стабильности имплантатов

С использованием аппарата Periotest M оценивали стабильность дентальных имплантатов в разные периоды проводимого лечения в обеих группах (Таблица 11).

После фиксации постоянной реставрации уровень стабильности в обеих группах был на уровне от -2,1 до -2,8.

Таблица 11 Изменение стабильности имплантатов по группам на протяжении исследования

Временные интервалы	Группа «Исследования»	Группа «Сравнения»
Фиксация временной реставрации в день имплантации	-1,27±0,02	
После фиксации постоянной реставрации	-2,3±0,01	-2,1±0,04
Через 4 месяца	-2,2±0,02	-2,5±0,03
Через 1 год	-2,4±0,03	-2,8±0,04

$p < 0,05$

Спустя четыре месяца после фиксации постоянной реставрации с опорой на имплантат было отмечено расхождение показателей в двух группах. В группе

«Исследование» с одномоментной имплантацией по авторской методике отмечалось незначительное увеличение стабильности ($-2,2 \pm 0,02$). В группе «Сравнения» (стандартная методика) стабильность находилась на уровне $-2,5 \pm 0,03$.

Оценка состояния плотности костной ткани в зоне установки имплантата

Конусно-лучевая компьютерная томография в обеих клинических группах показала удовлетворительное состояние плотности костной ткани в зоне костной пластинки и в зоне губчатой кости (Таблица 12).

Таблица 12 Плотность костной структуры на этапах исследования (НУ)

Временные промежутки	Плотность костной ткани, НУ	
	Группа Исследования	Группа Сравнения
На этапе планирования	$589 \pm 10,7$	$572 \pm 10,5$
4 месяца после установки имплантата	$578 \pm 13,2$	$576 \pm 12,2$
1 год после установки имплантата	$607 \pm 10,2$	$601 \pm 10,5$

$P < 0,05$

Визуализировалась структурированная кость, отсутствовали участки резорбции. Незначительные перепады плотности внутри губчатой кости и кортикальной пластинки. Данные показатели были схожи и в области корней, удаленных премоляров, и в области установленных имплантатов. При исследовании зоны предполагаемой установки имплантата проводили измерение в трех точках, в зоне планируемой фиксации имплантата и после имплантации спустя 4 месяца (Рисунок 42 а, б).

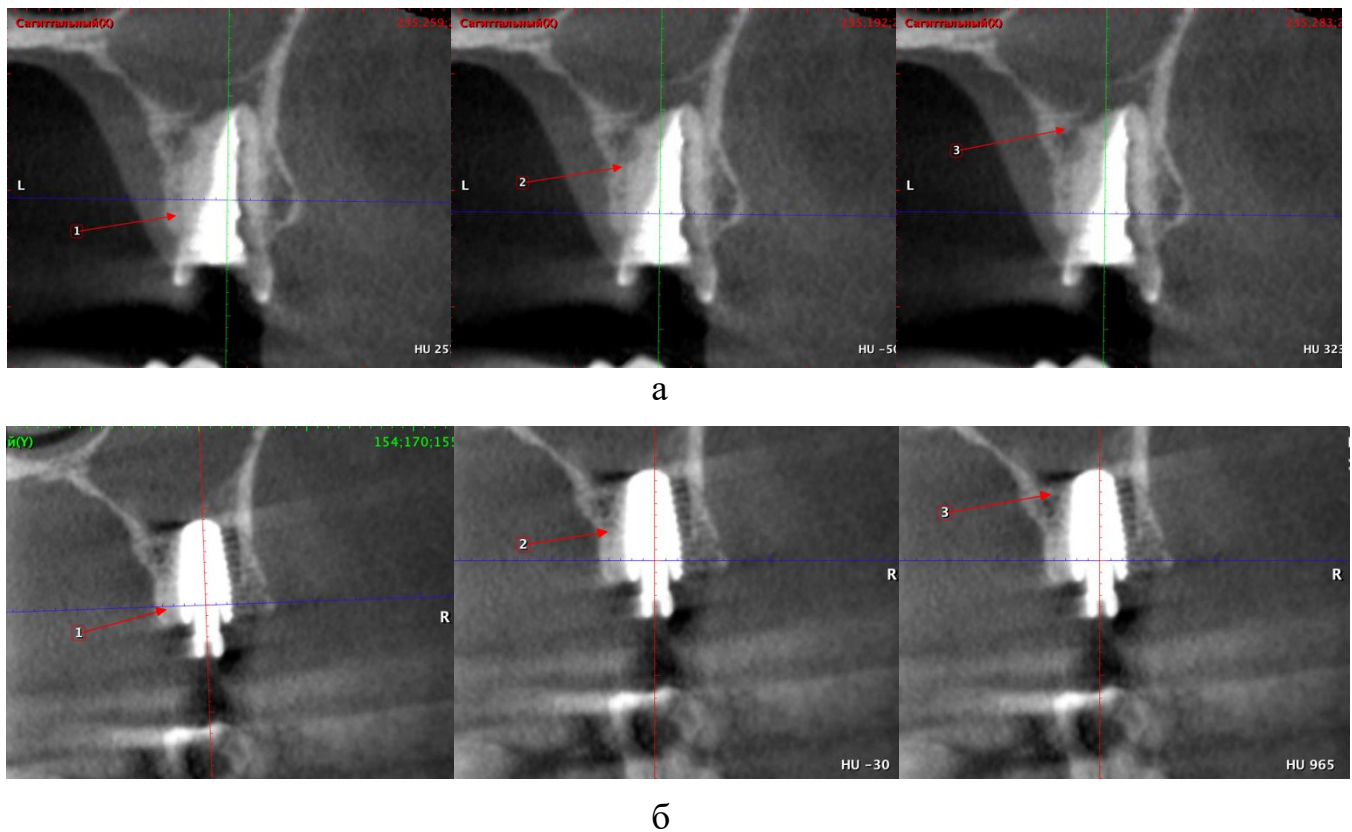



Рисунок 42 - Зона измерения плотности костной ткани
 а – до удаления и имплантации
 б – после имплантации спустя 4 месяца

В представленных данных в таблице 12 видно, что костная ткань в области установленных имплантатов соответствовала типу D2-D3. Спустя 4 месяца и один год плотность увеличилась в обеих группах, что говорит о благоприятной физиологической нагрузке на имплантат. Сопоставление результатов увеличения плотности костной ткани составило 5% в группе «Исследования» и 3% в группе «Сравнения».


3.5 Исследование прецизионности провизорной коронки, изготовленной по авторской методике

Изготовленная коронка по виртуальному плану была фиксирована в имплантат. Затем модель «имплантат-коронка» зафиксировали в гипсе и изготовили шлиф до уровня внутреннего соединения «имплантат-коронка»


Для установления точности соединения провели измерение с использованием сканирующей электронной микроскопии. Электронная микроскопия шлифа проводилась на базе Института химии твердого тела УрО РАН (Рисунок 43).




а



б



в



г

Рисунок 43 - а, б - Шлиф при увеличении в 500 и 200 микрон соответственно
в, г - Шлиф при увеличении в 50 и 100 микрон соответственно.

- 1 – Тело имплантата,
- 2 – Внутренняя часть реставрации,
- 3 – Фиксирующий винт

Участок, отмеченный квадратом на Рисунке 43 (а, б) - место соединения внутренней поверхности имплантата с временной реставрацией, изготовленной по авторской методике. Ширина зазора варьировалась в пределах 54-77 мкм.

3.6 Изучение качества жизни

В результате анализа полученных данных от опросника ОНIP-14 средние значения до начала реабилитации в обеих группах были на одном уровне и статистически не отличались. В группе «Исследование» $45,7 \pm 0,3$. В группе «Сравнения» $44,5 \pm 0,4$. Данные показатели свидетельствуют о неудовлетворительном качестве жизни пациентов с отсутствием зубов на верхней челюсти. Результаты анкетирования пациентов до начала лечения представлены на Рисунке № 44.

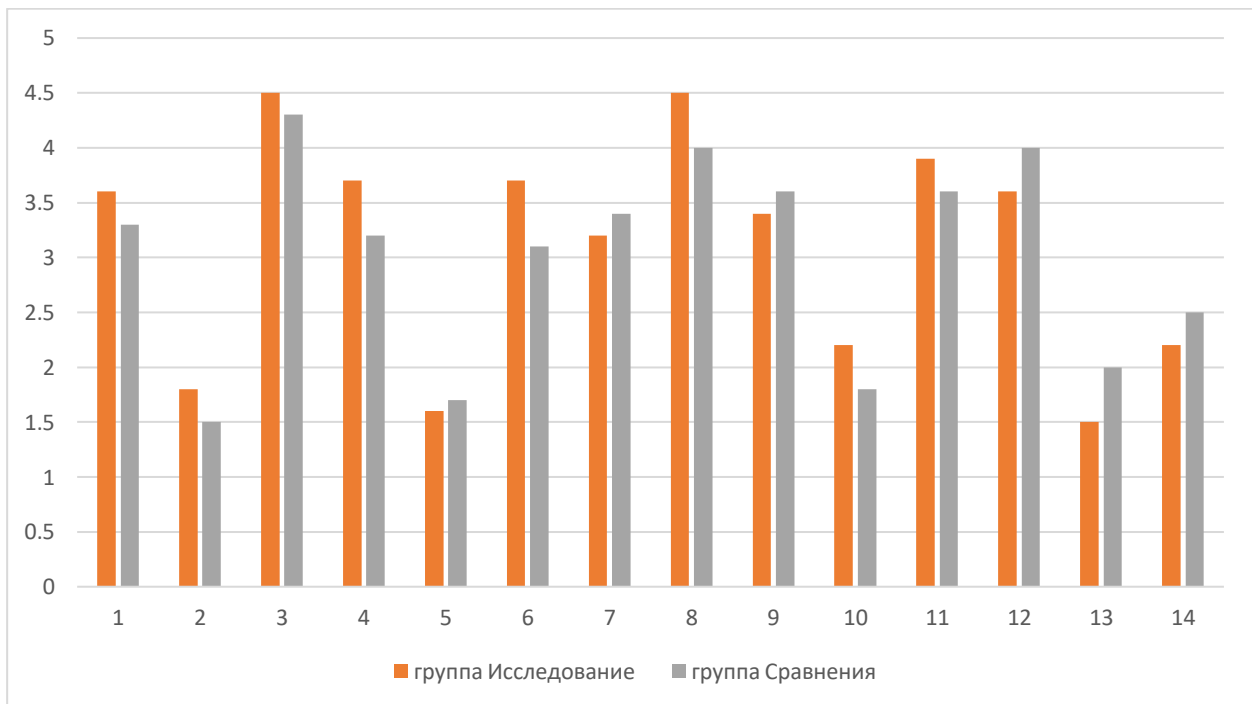


Рисунок 44 - Средние значения качества жизни пациентов в группах до начала лечения

Итоговые значения анкетирования составили:

У пациентов группы Исследования:

- 1) проблемы при приеме пищи $11,7 \pm 0,2$ балла

- 2) проблемы в повседневной жизни $17,4 \pm 0,2$ балла
- 3) проблемы в общении $10,8 \pm 0,2$ балла

У пациентов группы Сравнения:

- 1) проблемы при приеме пищи $12,1 \pm 0,2$ балла
- 2) проблемы в повседневной жизни $17,1 \pm 0,2$ балла
- 3) проблемы в общении $10,3 \pm 0,2$ балла

При анализе динамических изменений в показателях качества жизни группы Исследование спустя один месяц после установки временной несъемной реставрации отмечено улучшение показателей по сравнению с изначальным уровнем ($p < 0,05$). Среднее значение составило $23,8 \pm 0,2$, что соответствует хорошему уровню. Значения в группе Сравнение остались практически на изначальном уровне $43,4 \pm 0,4$.

Спустя месяц исследования:

У пациентов группы Исследования:

- 1) проблемы при приеме пищи $10,6 \pm 0,2$ балла
- 2) проблемы в повседневной жизни $15,6 \pm 0,2$ балла
- 3) проблемы в общении $8,1 \pm 0,2$ балла

У пациентов группы Сравнения:

- 1) проблемы при приеме пищи $11,5 \pm 0,2$ балла
- 2) проблемы в повседневной жизни $18,8 \pm 0,2$ балла
- 3) проблемы в общении $10 \pm 0,2$ балла

Данные представлены на Рисунке 45.

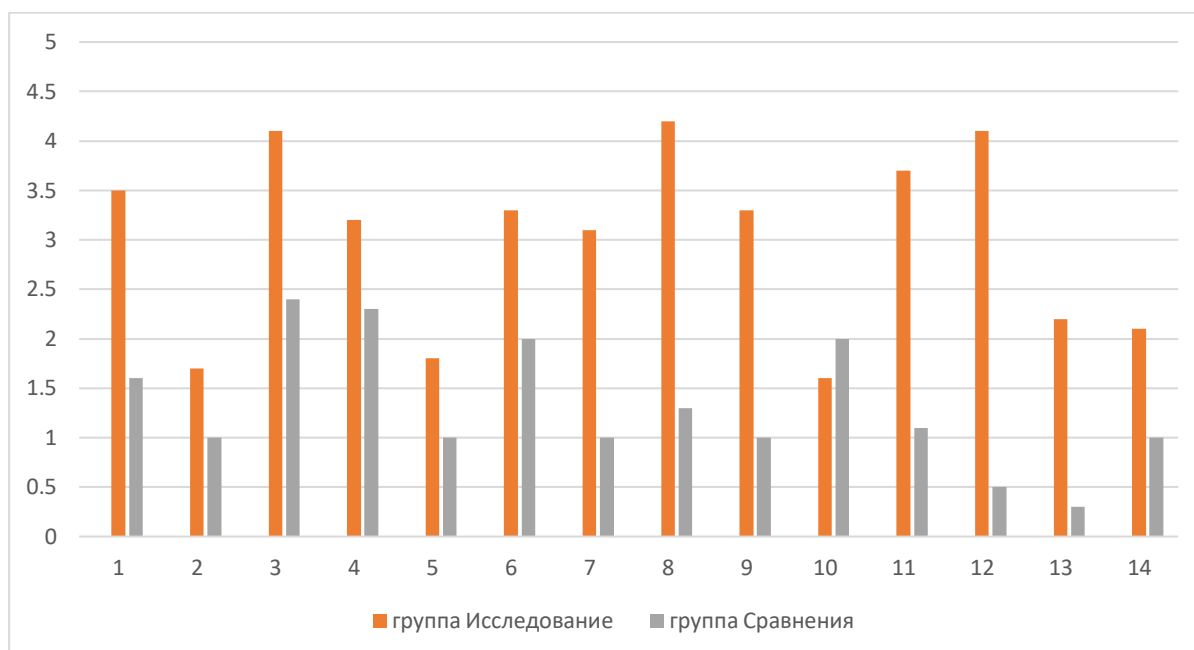


Рисунок 45 - Средние значения качества жизни в группах спустя месяц после проведения имплантации

Спустя один месяц после имплантации анализ показателей свидетельствовал о снижении качества жизни в группе Сравнения. В то время, как в группе Исследования, где была фиксирована временная реставрация уровень качества жизни оказался на высоком уровне.

У пациентов группы Исследования:

- 4) проблемы при приеме пищи $5,5 \pm 0,2$ балла
- 5) проблемы в повседневной жизни $6,8 \pm 0,2$ балла
- 6) проблемы в общении $4,3 \pm 0,2$ балла

У пациентов группы Сравнения:

- 4) проблемы при приеме пищи $4,9 \pm 0,2$ балла
- 5) проблемы в повседневной жизни $6,9 \pm 0,2$ балла

проблемы в общении $4,4 \pm 0,2$ балла

(Рисунок 46).

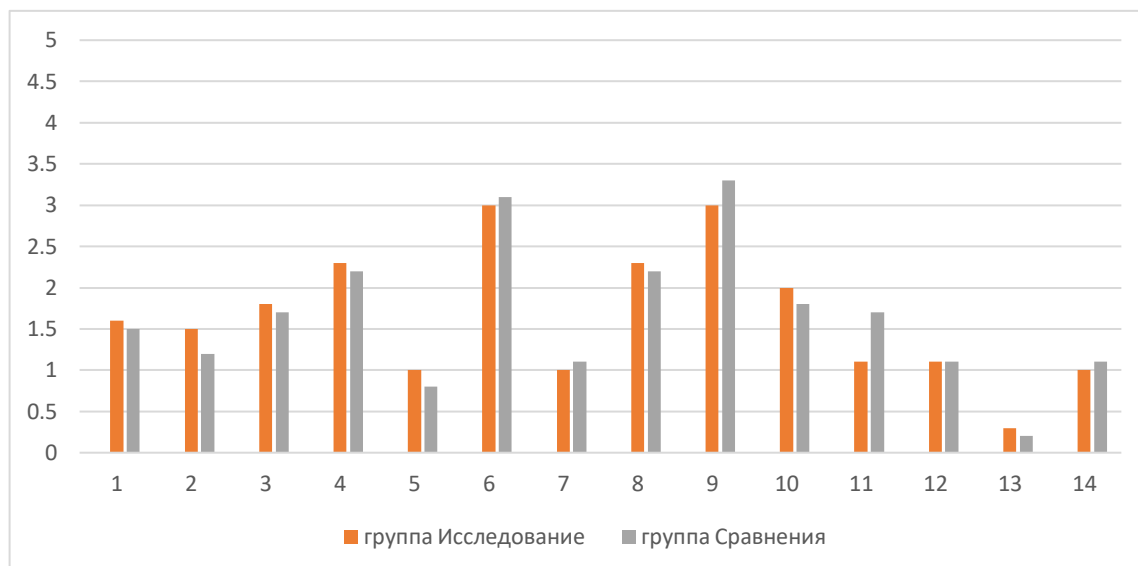

Рисунок 46 - Средние показатели качества жизни в исследуемых группах спустя четыре месяца после имплантации

В результате анализа полученных данных об уровне качества жизни пациентов можно сделать вывод, что ортопедическое лечение пациентов после установки имплантатов с одномоментным удалением и немедленной фиксацией несъемной временной реставрации значительно улучшает эстетические критерии и повышает уровень качества жизни пациентов с адентией зубного ряда верхней челюстей в ближайшие сроки после имплантации. Спустя необходимое время для интеграции имплантатов, обе группы показывают схожие результаты после окончания ортопедического этапа лечения (Таблица 13).

Таблица 13 Суммы средних значений по итогам анкетирования

Период	Группа	Средние показатели
До лечения	Исследование	45,7± 0,3
	Сравнение	44,5±0,4
Через месяц после имплантации	Исследование	23,8±0,3
	Сравнение	43,4±0,4
Через месяц после протезирования	Исследование	16,8±0,7
	Сравнение	17,3±0,7

$P < 0,05$

ГЛАВА 4

Обсуждение результатов исследования

Старение населения характерно для популяций многих стран. В 2010 году число людей в возрасте 65 лет и старше составляло 524 миллиона. К 2050 году это число достигнет 1,5 миллиарда. Более того, впервые в истории мы сейчас находимся на этапе, когда число пожилых людей (в возрасте ≥ 65 лет) превышает число детей (в возрасте < 5 лет). Этот демографический сдвиг включает значительное увеличение числа лиц в возрасте 85 лет и старше, а также числа долгожителей [13].

Культурные, экономические и социальные факторы, характерные для каждого отдельного региона, являются важными факторами при разработке плана содействия здоровому старению, включая гигиену полости рта. В развитых странах внимание к профилактике заболеваний полости рта привело к увеличению числа и процентной доли пожилых людей, которые сохраняют зубы на всю жизнь, а акцент на важности сохранения зубов привел к резкому снижению частичной и полной адентии за последние 20 лет [8].

В случае дефекта зубного ряда существует три основных варианта лечения: съемное протезирование, несъемные зубные протезы и протезы на имплантатах. Дентальные имплантаты являются общепринятым методом лечения в качестве протезирования дефектов полости рта (Branemark, 1984). У них высокий показатель долгосрочной выживаемости и есть преимущества перед съемными и несъемными протезами, в том числе меньшая нагрузка на соседние зубы. Качество жизни пациентов с протезами с опорой на имплантаты выше, чем у пациентов со съемным протезом [63].

Возраст не является противопоказанием к использованию дентальных имплантатов для замены отсутствующих зубов, но старение связано с замедленным заживлением ран, это связано со снижением выработки коллагена и повышенной выработки матриксных металлопротеиназ. Однако нет никаких данных, указывающих на то, что пожилой возраст отрицательно влияет на успешность или частоту осложнений при имплантации [13].

Внедрение дентальных имплантатов при протезировании отсутствующих зубов изменило этап ортопедической стоматологии, когда отсутствующий зуб может быть восстановлен без использования мостовидного протеза. Пациентам приходится сталкиваться с функциональными проблемами вплоть до остеоинтеграции и изготовления нового протеза. Но не только функциональные проблемы, но и эстетические и психосоциальные последствия отсутствия зубов могут быть существенными для пациентов [16, 36].

Благодаря усовершенствованной технологии производства, пониманию этапов заживления операционной раны и восстановления костной структуры концепция двухэтапной имплантации меняется на одномоментную. Немедленная нагрузка с временным несъемным протезированием позволяет сократить сроки для восстановления функции, а также сохранить естественный контур тканей [92, 106].

Систематический обзор показал, что большинство пациентов предпочитают меньшие сроки лечения, чем установку имплантатов с отсроченным периодом. Во многих публикациях рассматриваются протоколы сокращения сроков лечения за счет установки имплантатов в подготовленные лунки после удаления зуба [36].

Размеры альвеолярного отростка уменьшаются после удаления зуба. Резорбция щечной костной пластинки, по-видимому, более значительна, чем резорбция язычной/небной пластинки. Она является результатом замены пучковой кости из внутренней части и резорбции наружной кортикальной стенки. Это происходит в течение первых 8 недель заживления. Фактически, экспериментальная модель показала, что вертикальная резорбция щечной кости произошла в течение первой недели заживления. Вертикальная резорбция будет более выраженной в течение первой недели из-за потери пучковой кости, которая кровоснабжается через периодонтальную связку. Этот процесс резорбции и разрушения кости, как по вертикали, так и по горизонтали, может иметь негативные последствия с точки зрения протезирования и эстетики, а в более запущенных случаях может сделать невозможным установку дентальных имплантатов без направленной костной регенерации. Чтобы избежать этой клинической ситуации, разные авторы описали различные методы для сохранения лунки или немедленной установки [81, 92, 106].

Несколько исследований, оценивающих методы для сохранения параметров кости после удаления зуба, показали, что, несмотря на использование барьерных мембран или костных трансплантатов, горизонтальная резорбция 13-25% все еще происходила. Имплантаты, установленные непосредственно в лунки после удаления, не предотвратят появление изменений гребня, которые, по видимому, всегда происходят после потери зуба [167]. Толщина вестибулярной костной пластинки, а также ширина поперечного промежутка являются важными факторами, влияющими на резорбцию и моделирование / ремоделирование кости, которые происходят после немедленной установки имплантата. Несколько исследований, оценивающих методы сохранения гребня для сохранения размеров кости после удаления зуба, показали, что, несмотря на использование барьерных мембран или костных трансплантатов, горизонтальная резорбция 13-25% все еще происходила [14, 166].

В проспективном клиническом исследовании при непосредственных имплантациях не использовали костно-пластические материалы или барьерные мембраны. После 4 месяцев заживления они наблюдали, что произошло 56% горизонтальной резорбции и $0,3 \pm 0,6$ мм вертикальной гребневой резорбции стенки вестибулярной кости. Другие недавние клинические исследования показали аналогичные результаты, когда не использовался дополнительный костно-пластический материал [168].

Факторы, влияющие на процесс ремоделирования вестибулярной и язычной поверхности костного гребня, все еще нуждаются в исследовании. Минимальная требуемая толщина кости вокруг имплантата, должна составлять 2 мм для сохранения изначальной высоты костного гребня [166]. В контексте немедленной имплантации ширина щечной пластинки является важным фактором в характере резорбции и моделировании кости и существенно влияет не только на степень заполнения горизонтального промежутка, но и на степень резорбции костного гребня. Таким образом, чем шире щечная кость, тем меньше вертикальная резорбция щечного гребня [14].

Оптимальное трехмерное (3D) положение имплантата является критически важным фактором для долгосрочного успеха имплантологического лечения, поскольку оно может обеспечить надлежащую конструкцию протеза. Оптимальное расположение имплантата способствует благоприятным результатам протезирования, таким как функциональность, эстетика, окклюзия и характер нагрузки на имплантат. Кроме того, правильное положение имплантата имеет важное значение для обеспечения конструкции протеза, совместимой с длительным обслуживанием и доступом для надлежащей гигиены полости рта. Ключевыми факторами долгосрочного успеха имплантации являются правильное положения имплантата и точный перенос запланированного положения в процессе операции. Как правило, хирург принимает решение о выбранном положении имплантата после того, как слизисто-надкостничный лоскут поднят и обнажена кость. Ограничением этой методики является то, что окончательный угол наклона, глубина и положение имплантата определяются хирургом интраоперационно. Эту технику часто описывают как “от руки”, и точность окончательного положения имплантата зависит от мастерства и опыта хирурга [56, 69].

В последнее время появились цифровые технологии для предоперационного планирования, которые позволяют одновременно визуализировать трехмерную (3D) морфологию кости, мягкие ткани альвеолярного отростка и зубы. Этот метод использует компьютерную технологию для планирования положения виртуального имплантата перед операцией в соответствии с качеством и количеством кости; расположением важных анатомических структур, мягких тканей и зубов; а также функциональными и эстетическими требованиями будущих протезов. Во время хирургического вмешательства запланированное положение имплантата переносится на место операции с помощью 3D-печатного навигационного шаблона. Угол наклона и глубина погружения имплантата контролируются хирургическими фрезами со стоппером через втулку, встроенную в шаблон. Этот метод потенциально может предотвратить такие осложнения, как повреждение нижнечелюстного нерва, перфорация синуса, расхождение и повреждение прилегающего корня зуба [9].

Хотя данная технология набирает популярность в практике имплантологов, опасения по поводу ее точности не были полностью устранены. Точность положения имплантатов, установленных с помощью навигационных шаблонов, была исследована с использованием дооперационной и послеоперационной КЛКТ в недавних исследованиях [141, 143]. Эти исследования подтвердили высокую точность и лучшее расположение имплантатов с использованием имплантологических шаблонов, но результаты охватывают широкий спектр, поскольку в большинстве исследований использовались различные параметры, и большинство из них основаны только на моделях *in vitro*.

Существует различное программное обеспечение, позволяющее специалистам ортопедам и хирургам провести планирование и установку имплантатов с запланированным результатом ортопедической конструкции. Такая программа есть и в России. Это программа *Implant-Assistant*.

Комплекс программ *Implant-Assistant* помогает решить следующие задачи:

- перевести и обработать в удобном формате данные компьютерного томографического исследования;
- подобрать имплантаты и оптимальную ортопедическую конструкцию;
- провести виртуальную операцию;
- заранее в едином формате согласовать со всеми специалистами предстоящую операцию и обсудить все сложные моменты;
- спроектировать модель навигационного шаблона и изготовить его на 3D-принтере.

Поскольку вся информация обрабатывается в одном месте, значительно сокращается время от первого обращения пациента до установки постоянных протезов, устраняется несогласованность специалистов, а главное повышается точность реальной операции.

Нами предложен способ непосредственной имплантации зубов, включающий следующие этапы: в системе промышленного 3-D моделирования формируют в виртуальном пространстве трёхмерную виртуальную модель челюсти с зубом, подлежащим удалению, на полученной трёхмерной виртуальной модели

челюсти выполняют удаление зуба, затем в области удалённых корней моделируют установку аналогичного выбранному для имплантации виртуального дентального имплантата в позицию с учётом анатомических особенностей пациента, при этом глубину установки имплантата планируют относительно индивидуального естественного контура прорезывания десны в области удалённого зуба, затем на виртуальной челюсти с удалённым зубом выполняют виртуальное моделирование коронки замещающего зуба заодно с шейкой зуба и внутренним соединительным элементом шейки коронки замещающего зуба с имплантатом. Особенностью данной конструкции является то, что коронка зуба, шейка и внутренний соединительный элемент являются единым целым и изготавливаются при помощи 3D печати, технология не подразумевает использование дополнительных титановых оснований, абатментов и фиксирующего цемента. Кроме того, на виртуальной челюсти с удалённым зубом выполняют виртуальное моделирование имплантологического навигационного шаблона, который моделируют с опорой на зубы. Затем по полученным виртуальным моделям с помощью технологии 3D печати изготавливают имплантологический навигационный шаблон и коронку замещающего зуба. Затем удаляют из челюсти пациента зуб, устанавливают на опорные зубы навигационный шаблон и подготавливают ложе для имплантата в лунке удалённого зуба, затем, не снимая шаблон, через шахту в подготовленное ложе устанавливают дентальный имплантат, шаблон снимают с челюсти, после чего посредством соединительного элемента жестко закрепляют на имплантате готовую коронку замещающего зуба.

Для оценки эффективности предложенной методики нами проведено исследование (дизайн исследования на стр. 40). Исследованы 2 группы пациентов: 58 человек – группа «Сравнения», где немедленная имплантация проводилась по традиционной методике с удалением зуба, фиксацией дентального имплантата и ушиванием раны. 58 человек группа «Исследования» – пациенты, которым было проведена немедленная имплантация, включающая удаление зуба, установку

имплантата и фиксацию временной реставрации, изготовленной по авторской методике.

Важным критерием профилактики воспалительных процессов в области установленного имплантата является целостность окружающих его тканей. Их нарушение приводит к изменению матричных металлопротеиназ ротовой жидкости. В нашем исследовании сравнительный анализ матричных металлопротеиназ (ММП) ротовой жидкости проводился при проведении обеих методик операции имплантации.

ММП-2 и ММП-3 модулируют многие физиологические состояния, включая заживление ран и ремоделирование костной ткани. В физиологическом состоянии ММП-2 выделяется клетками периодонтальной связки и действует в ответ на инфекцию, ремоделирование ткани и повреждение. ММП-9 преимущественно продуцируется моноцитами / макрофагами, которые изобилуют местами воспалительного процесса. ММП-9 также важна для инициирования процесса резорбции остеокластов путем удаления коллагенового слоя с поверхности кости до начала деминерализации. Повышенный уровень ММП-8 в пероральных жидкостях ассоциируется с воспалением, заболеваниями пародонта и периимплантитом и отражает их, особенно в клинически активных фазах.

Для оценки эффективности применения авторской методики был проведен анализ локального содержания матричных металлопротеиназ (ММП) 2, 3, 9 методом мультипараметрического флуоресцентного анализа с использованием анализатора Luminex 200. И ММП 8 и 12 методом твердофазного гетерогенного иммуноферментного анализа (ИФА) с использованием планшетного анализатора «Thermo Scientific» Multiskan у пациентов до и после операции имплантации с применением авторской методики и традиционного протокола.

Анализ уровня матричных металлопротеиназ в ротовой жидкости пациентов до и после проведения дентальной имплантации доказал, что авторская методика менее травматична и не оказывает менее значительный повреждающий эффект на ткани полости рта, по сравнению со стандартной методикой.

При клиническом обследовании пациентов обеих групп после дентальной имплантации через 1 месяц жалоб на дискомфорт, либо болезненные ощущения в области установленных имплантатов не выявлено. При осмотре отмечен физиологический цвет слизистой оболочки. Индекс гигиены (ОHI-S) удовлетворительный, в пределах $0,7 \pm 0,1$. Такие же результаты в группах наблюдались при осмотре через 6 и 12 месяцев.

В обеих группах все установленные имплантаты успешно интегрировались. Спустя 6 и 12 месяцев после имплантации на контрольном осмотре отмечался физиологический цвет десны, кровотечение при зондировании отсутствовало. Показатели стабильности имплантатов имели хорошие результаты на разных сроках наблюдения ($p < 0,05$). На контрольных рентгенограммах резорбции костной ткани в области установленных имплантатов не наблюдалось.

Одним из критериев успешного лечения с использованием предложенного способа с применением временной реставрации является сохранение исходных параметров костной и мягкой тканей в зоне установки имплантата. Плотность кости можно определить при помощи компьютерной томографии. Каждое КТ-изображение имеет расширение 260 000 пикселей, а каждый пиксель имеет КТ-число (в единицах Хаунсфилда), связанное с плотностью тканей в пикселе. В целом, чем выше КТ-число, тем плотнее ткань. По КТ изображению можно проводить классификацию плотности кости в единицах Хаунсфилда.

D1 соответствует значениям, превышающим 1250;

D2- 850-1250;

D3- 350-850;

D4- 150-350.

Костная ткань в области премоляров до имплантации соответствовала типу D2-D3. $589 \pm 10,7$ в группе «Исследование» и $572 \pm 10,5$ в группе «Сравнение». Спустя один год плотность в обеих группах в исследуемых зонах сохранилась на уровне $607 \pm 10,2$ в группе «Исследование» и $601 \pm 10,5$ в группе «Сравнение», что говорит о благоприятной физиологической нагрузке на имплантаты и соответствует исходным параметрам костной ткани типа D2-D3 .

В ряде исследований резорбция маргинальной кости может быть следствием многократного отсоединения / присоединения ортопедических компонентов имплантата. Механическое нарушение слизистой оболочки может быть распознано как рана соединительной ткани и это повреждение требует пролиферации эпителия, чтобы покрыть рану, с целью сформировать соединительнотканый барьер необходимого размера [117, 118].

В нашем исследовании временные реставрации были изготовлены с использованием технологии 3D-печати, которая показывает высокую прецизионность, что согласуется с данными Kim, S.Y. и соавторов (2018) [118]. Точная посадка реставрации на имплантат была подтверждена электронной микроскопией. Краевое несоответствие 50-70 нм считается приемлемым с клинической точки зрения [117]. Кроме того, в нашей усовершенствованной методике благодаря изготовлению временной реставрации до начала хирургического этапа удалось снизить количество манипуляций с протетическими компонентами.

Исследование качества жизни показало, что у пациентов группы «Исследование» уже после проведения имплантации и установки временной реставрации по авторской методике показатели стали относиться к хорошему качеству жизни. У пациентов, которым лечение проводилось по традиционному протоколу показатели, характерные для хорошего качества жизни были достигнуты только спустя три месяца после проведения ортопедического этапа лечения.

Выводы

1. По результатам ретроспективного анализа у пациентов города Екатеринбурга частота встречаемости отсутствия премоляра на верхней челюсти 32%. Наиболее частые причины потери зуба это кариес и его осложнения (78%), заболевания пародонта (18%).
2. Разработанная методика позволяет изготовить временную реставрацию согласно индивидуальным контурам тканей пациента при помощи аддитивных технологий до начала хирургического этапа и фиксировать ее непосредственно после проведения установки имплантата (патент РФ № 2750545 от 29.06.2021 г.)
3. Основываясь на биохимических данных и анализе содержания матриксных металлопротеиназ в ротовой жидкости воспалительный процесс в постоперационный период при немедленной имплантации протекает сопоставимо с традиционной отсроченной методикой.
4. Применение индивидуализированных реставраций при немедленной имплантации в области премоляров верхней челюсти позволяет достоверно уменьшить продолжительность оперативного вмешательства, ускорить сроки заживления, сохранить естественный контур мягких тканей после удаления зуба, что способствует снижению количества постоперационных осложнений, повышению эффективности комплексного лечения и качества жизни пациентов.

Практические рекомендации

1. С развитием аддитивных технологий, аппаратного и программного обеспечения протоколы протезирования с использованием немедленной имплантации будут смещаться в сторону цифрового рабочего процесса.
2. При изготовлении временной реставрации с помощью метода 3D печати важно учитывать возможные погрешности принтера и проверять точность посадки до начала хирургического этапа.
3. При фиксации реставрации после немедленной имплантации целесообразно изготовление ночной защитной каппы для пациента на период интеграции имплантата.
4. Естественные зубы с противоположной стороны зубного ряда могут служить прототипом для изготовления временной реставрации
5. При работе с навигационным шаблоном целесообразно снижение скорости физиодиспенсера при формировании остеотомического ложа до 100 об/мин и ниже с целью предупреждения перегрева костной ткани
6. Для получения хорошего эстетического результата, сохранения естественного контура мягких тканей целесообразно применять методику фиксации временной реставрации, изготовленную до начала хирургического этапа (патент РФ № 2750545).

Список литературы

1. Акулин А.В., Бабаева А.А. Компьютерные технологии в стоматологии // РОСТ - Развитие, Образование, Стратегии, Технологии Сборник материалов II Всероссийской научно-практической конференции. 2019. С. 3-9.
2. Ахмадова М.А. Использование навигационных хирургических шаблонов для реабилитации пациентов с полной адентией нижней челюсти / М.А. Ахмадова, Б.С. Жаналина, А.Ю. Игнатов // Медицинский алфавит. – 2014.- Т.1, №1.-С. 18-20.
3. Базарный В.В., Полушина Л.Г., Максимова А.Ю., Светлакова Е.Н., Мандра Ю.В. Патогенетическое обоснование новых подходов к оценке состояния тканей полости рта при хроническом генерализованном пародонтите.// Проблемы стоматологии. - 2018. - № 2. - С. 57.
4. Баршев М.А., Михаськов С.В. Современные CAD/CAM - технологии для стоматологии // Стоматология. 2011. Т. 90. № 2. С. 71-73.
5. Белова В.А. Построение трехмерных твердотельных моделей зубов нижней челюсти человека / В.А. Белова // Практическая биомеханика : материалы докладов Всерос. конф. молодых ученых с междунар. участием / под редакцией Л.Ю. Коссовича. – Ижевск, 2016. – С. 113-115.
6. Боровиков В. STATISTICA: искусство анализа данных на компьютере (с CD-ROM), 2 издание. Питер. 2003.
7. Вуколов Э.А. "Основы статистического анализа. Практикум по статистическим методам и исследованию операций с использованием пакетов "Statistica" и "Excel"".
8. Гажва С. И. Ретроспективный анализ распространенности, нуждаемости методов лечения потери зубов у пациентов стоматологического профиля в г. Ярославль [Электронный ресурс] / С. И. Гажва, А. И. Тетерина, Н. В. Багрянцева // Современные проблемы науки и образования. – 2018. - №6. URL: <http://sciencecolucation.ru/ru/article/view?id=28149>. – Текст: электронный.
9. Гончаров И.Ю. Планирование хирургического этапа дентальной

имплантации при лечении пациентов с различными видами отсутствия зубов, дефектами и деформациями челюстей : автореф. дис. ... д-ра. мед. наук / Гончаров Илья Юрьевич. – Москва, 2009. – 50 с. – Место защиты: Моск. гос. медико-стоматологический ун-т.

10. Горелова В.А., Орехов С.Н., Матвеев С.В. CAD/CAM – технология в ортопедической стоматологии // Международный студенческий научный вестник. 2016. № 4-3. С. 246-248.

11. Григорьев С.В. Современный принцип планирования дентальной имплантации в сложных клинических условиях / С.В. Григорьев, Ю.Г. Седов // Dental Magazine. – 2017. – № 6. – С. 26-30.

12. Дентальная имплантация с использованием навигационных шаблонов CAD/CAM-изготовления : учеб. пособие / М-во здравоохранения Моск. обл., Гос. бюджет. Учреждение здравоохранения Моск. обл. Моск. обл. науч.-исслед. клинич. ин-т им. М.Ф. Владимирского, фак. усовершенствования врачей, [каф. челюстно-лицевой хирургии и хирург. стоматологии] ; [А.А. Никитин и др.]. – Москва : МОНИКИ, 2013. – 15 с.

13. Ерошенко, Р. Э. Анализ распространенности стоматологической заболеваний, требующих ортопедического лечения среди сельского населения Омской области / Р. Э. Ерошенко, А. А. Стафеев // Стоматология. – 2018. – № 97(1) – С. 9-15.

14. Жолудев С.Е., Жолудев Д.С., Нерсесян П.М. Использование индивидуального абатмента авторской конструкции как формирователя десны при имплантации с немедленной нагрузкой. Проблемы стоматологии. 2017; 13; 1: 104-106. [S.E. Zholudev, D.S. Zholudev, P. M. Nersesyan. Use of individual custom-made abutment as gingiva former during immediate load implantation. Actual problems in dentistry. 2017; 13; 1: 104-106. (In Russ.)]. <https://www.elibrary.ru/item.asp?id=29256732>

15. Жолудев С.Е. Современные знания и клинические перспективы использования для позиционирования дентальных имплантатов хирургических шаблонов. Обзор литературы / С.Е. Жолудев, П.М. Нерсесян // Проблемы

стоматологии. – 2017. – №4. – С. 74-80.

16. Жолудев С.Е. Современные знания и клинические перспективы использования для позиционирования дентальных имплантатов хирургических шаблонов. Обзор литературы / С.Е. Жолудев, П.М. Нерсесян // Проблемы стоматологии. – 2017. – №4. – С. 74-80.

17. Жолудев С.Е., Нерсесян П. М., Жолудев Д.С. Использование 3D планирования и хирургического шаблона для профилактики неправильной установки цилиндрических имплантатов в костной ткани челюстей / [и др.] // Проблемы стоматологии. – 2016. – № 2. – С. 79-85.

18. Иванникова А.С., Мешков В.А., Уржумов Р.Л. Современная технология CAD/CAM в стоматологии // В книге: Научно-исследовательская работа студентов стоматологического факультета Материалы II научно-практической конференции студентов стоматологического факультета в рамках дисциплины «Практика. НИР». Читинская государственная медицинская академия. 2018. С. 21-23.

19. Ирза О.Л., Непрелюк О.А. Анализ сканирующих устройств различных CAD/CAM-систем, применяемых в стоматологии // В сборнике: Наука и культура в условиях глобализации Сборник статей Международной научно-практической конференции. 2017. С. 3-7.

20. Карапетян Т.А., Перунов А.Ю. Технология CAD/CAM – ортопедическая стоматология будущего // Бюллетень медицинских интернет-конференций. 2018. Т. 8. № 2. С. 63-64.

21. Кузнецова Ж.А., Киреева Е.В., Потапова В.Г. Современные технологии и материалы в стоматологической ортопедии // Современные научные исследования: актуальные вопросы, достижения и инновации: в 2 ч.. 2020. С. 184-186.

22. Латыпов Р.А., Ярулина З.И., Миргазизов М.З. CAD/CAM системы в современной ортопедической стоматологии // В сборнике: Актуальные вопросы стоматологии Сборник научных трудов, посвященный основателю кафедры ортопедической стоматологии КГМУ профессору Исааку Михайловичу Оксману.

2019. С. 199-203.

23. Наумович С.С., Разоренов А.Н. CAD/CAM системы в стоматологии: современное состояние и перспективы развития // Современная стоматология. 2016. № 4 (65). С. 2-9.

24. Нерсисян П.М. Клиническое обоснование применения хирургического шаблона при планировании установки цилиндрических имплантатов / П.М. Нерсисян, С.Е. Жолудев // Современная стоматология : сб. науч. трудов, посвященный 125-летию основателя кафедры ортопедической стоматологии КГМУ профессора Исаака Михайловича Оксмана. – Казань, 2017. – С. 309-312.

25. Особенности планирования лечения на дентальных имплантатах при различных видах адентии с использованием хирургических шаблонов / А.В. Мохов, М.-А.С. Абдулазимов, В.И. Соколов [и др.] // Медицинский алфавит. – 2014. – Т. 3. – № 13. – С. 26-30.

26. Путрик М.Б. Система обработки томограмм челюстей для идентификации патологии и моделирования хирургических шаблонов : автореф. дис. ... канд. техн. наук / Путрик Максим Борисович. – Томск, 2015. – 20 с.

27. Разуменко Г.П. Значение и место CAD/CAM технологий для отечественной ортопедической стоматологии // Актуальные проблемы гуманитарных и естественных наук. 2016. № 8-2. С. 169-173.

28. Разуменко Г.П. Прецизионные цифровые технологий в ортопедической стоматологии. этапы развития // Современные научные исследования и инновации. 2016. № 8 (64). С. 501-506.

29. Реброва О. Статистический анализ медицинских данных. Применение пакета прикладных программ STATISTICA. МедиаСфера: Москва, 2002.

30. Саркисян К. А., Стрижакова М.В., Стрижаков В.А. Исследование краевого прилегания индивидуального абатмента к различным платформам имплантатов на сагиттальном срезе. Проблемы стоматологии. 2019; 15; 2: 106-109. [К.А. Sarkisyan, M.V. Strizhakova, V.A. Strizhakov. Investigation of fit of the individual abutment to the various platforms of implants on sagittal section. Actual problems in dentistry. 2019; 15; 2: 106-109. (In Russ.)]. <https://www.elibrary.ru/item>.

asp?id=39165971

31. Султанов А. А., Первов Ю. Ю., Яценко А. К., Султанова М. А., Никитан С. Г. Структурные особенности мягких тканей, окружающих имплантат, и факторы, влияющие на развитие воспаления в периимплантационном пространстве. Проблемы стоматологии. 2019. - № 15(2). - С. 11-16.

32. Халафян А. А. "STATISTICA 6. Статистический анализ данных. 3-е изд." М.: 000 «Бином-Пресс», 2007 г. — 512 с.

33. Черноморченко Н. С., Соколович Н. А. Современные компьютерные технологии в ортопедической стоматологии: современное состояние и перспективы // Современная медицина: актуальные вопросы. 2017. № 3 (55). С. 58-64.

34. Юмашев А. В., Михайлова М. В., Кудерова И. Г., Кристаль Е. А. Варианты использования 3D сканирования в ортопедической стоматологии / / Вестник новых медицинских технологий. Электронное издание. - 2015. - № 1. - С. 2-6.

35. Abduo J. Lyons K., Benmamoun M. Trends in computer aided manufacturing in prosthodontics: a review of available protocols // Int J Dent. 2014 ; 2014: 783948.

36. Abduo J. Occlusal Schemes for Complete Dentures: A Systematic Review. // The International Journal of Prosthodontics 2013; 26(1): 26-33.

37. Abrahamsson L., Berglundh T., Wennström J., Lindhe J. The peri-implant hard and soft tissues at different implant systems, A comparative study in the dog // Clin Oral Implants Res. — 1996; 1: 212-219.

38. Adell R., Lekholm U., Rockler B. et al. Marginal tissue reactions at osseointegrated titanium fixtures (I). A 3 year longitudinal prospective study // Int J Oral Maxillofac Surg. — 1986; 15 (1): 39-52.

39. Adeyemo W. L., Akadiri O. A. A systematic review of the diagnostic role of ultrasonography in maxillofacial fractures. Int J Oral Maxillofac Surg. 2011 Jul; 40(7): 655-661.

40. Akyalcin S., Cozad B. E., English J. D., Colville C. D., Laman S. Diagnostic

accuracy of trouble-free digital models. *Am J Orthod Dentofacial Orthop* 2013; 144 : 916-922.

41. Al-Ekrish A. A., Ekram M. *Dentomaxillofac. Radiol.* 2011; Vol. 40: 67-75

42. Al-Merikhi X., Yilmaz B., McGlumphy E., Brantley, Washington; Johnston, WM Distortion of dental prosthesis frames made of titanium and zirconium dioxide made from CAD-CAM implants. *J. Prosthesis. Dent.* 2018, 119 , 116-123.

43. Albrektsson T., Zarb G., Worthington P., Eriksson A.R. The long term efficacy of currently used dental implants: a review and proposed criteria of success // *Int J Oral Maxillofac Implants.* — 1986; 1 (1): 11-25.

44. Algazali T.F. Advances in CAD / CAM technology: options for practical implementation. *Journal of Prostodontic research.* 2016 ; 60 (2): 72 - 84 .

45. Alkurt M., Duymus Z.Y., Gundogdu M. Effects of multiple firings on the microstructure of zirconia and veneering ceramics. *J. of Dental Materials.* 2016; 5: 776-781.

46. An J., Song J., Liang G., Gao J., Xie J., Cao L., Lv M. Effects of HfB₂ and HfN Additions on the Microstructures and Mechanical Properties of TiB₂-Based Ceramic Tool Materials. *Materials.* 2017; 4: 27.

47. Anitua E., Murias-Freijo A., Alkhraisat M.H. (2016) Conservative implant removal for the analysis of the cause, removal torque, and surface treatment of failed nonmobile dental implants. *J Oral Implantol* 42(1):69–77. <https://doi.org/10.1563/aid-joi-D-14-00207>

48. Arberg D., Lauer H. K., Arberg M., Weigl P. evaluating the suitability and effectiveness of fully ceramic restorations from CAD / CAM based on direct and indirect digitization: a double-blind randomized clinical trial . *Clin Oral Investig.* 2016 ; 20 (2): 291 - 300 .

49. Arnetzl G. Factors of long-term clinical stability of ceramic CAD / CAM materials. Recommendations for daily practice. *New in dentistry.* 2015; 8: 74-77.

50. Arnold C., Hey J., Schweyen R., Setz, J.M. Precision removable partial dentures made from CAD-CAM . *The journal of prosthetic dentistry.* 2018. 119 (4): 586-592.

51. Assenza B., Tripodi D., Scarano A., Perrotti V., Piattelli A., Iezzi G., D'Ercole S. Bacterial Leakage in Implants With Different Implant-Abutment Connections: An In Vitro Study // *Journal of Periodontology*. — 2011.
52. Azarbal A., Azarbal M., Engelmayer R. L., Kunkel T. S. Comparison of the maximum fit of CAD / CAM crowns milled from two different materials. *Journal of prosthetics* . 2018; 27 (5): 421-428.
53. Behneke A., Burwinkel M., Behneke N. Factors influencing transfer accuracy of cone beam CT-derived template-based implant placement. *Clinical Oral Implants Research* (2012); 23: 416-423
54. Berglundh T., Abrahamsson I., Lang N.P., Lindhe J. De novo alveolar bone formation adjacent to endosseous implants. *Clin Oral Implants Res* 2003; 14: 251–262
55. Berglundh T., Lindhe J. Dimension of the peri-implant mucosa. *Biological width revisited* // *Journal of Clinical Periodontology*. — 1996; 23: 971-973.
56. Besimo C.E., Lambrecht J.T., Guindy J.S. Accuracy of implant treatment planning utilizing template-guided reformatted computed tomography, *Dentomaxillofac Radiol* (2000); 29:46-51,
57. Bilgin M. S., Erdem A., Aglarsi O. S., Dilber E. Manufacturing of complete dentures using CAD / CAM and RP technologies. *J Prosthodont*. June 1, 2015; doi: 10.1111 / jopr.12302.
58. Bilgin M., Baitaroglu E., Erdem A., Dilber E. Review of computer-aided design / manufacturing methods for manufacturing removable dentures *Eur J Dent* . April-June 2016; 10 (2): 286-291.
59. Bilgin M.S, Erdem A., Aglarci O.S., Dilber E. Fabricating complete dentures with CAD/CAM and RP technologies. *J Prosthodont* 2015: pg. 1-4 doi: 10.1111/jopr.12302.
60. Bilgin M.S. A review of computer-aided design / computer-aided manufacture techniques for removable denture fabrication / MS Bilgin [et al.] // *European Journal of Dentistry*. - 2016. - Vol. 10, № 2. - P. 286-291.
61. Borin J.H. Three-dimensional visualization of occlusion. *Dental prosthetics*. 2017; 2: 4-12.

62. Boutros S. CAD/CAM technologies help to create ideal orthopedic structures with support for implants. *Dental prosthetics*. 2017; 1: 19-23.
63. Brånemark P. I., Svensson B., van Steenberghe D. Ten year survival rates of fixed prostheses on four or six implants ad modum Brånemark in full edentulism // *Clin Oral Implants Res*. — 1995; 6 (4): 227-231.
64. Buser D., *Forum Implantologicum*, Quinessence Publishing Group, Ifenpfad 2-4,12107 Berlin , Volume 15/Issue 2/ 2019; 15: 91
65. Buser D., Weber H.P., Donath K., Fiorellini J.P., Paquette D.W., Williams R.C., Abrahamsson et al. Soft tissue reactions to tion-submerged unloaded titanium impiants in beagle dogs // *Journal of Periodontolog*. — 1992; 63: 226-236.
66. Callan D.P., Cobb C.M., Williams K.B. DNA probe identification of bacteria colonizing internal surfaces of the implant- abutment interface: a preliminary study // *J Periodontol*. — 2005; 76 (1): 115-120.
67. Cappare P, Sannino G, Minoli M, Montemezzi P., Ferrini F. Conventional and digital impressions for rehabilitation of maxillary maxillary joints with a full arch: a randomized clinical trial. *Int J Environ Res Public Health*. 2019; 16 (5): 829-44.
68. Carneiro P., Bezerra de Medeiros, de Souza Santos, Oliveira de Almeida Precision of CAD-CAM systems for manufacturing removable partial denture frames: a systematic review. *J Prosthetic Dent*. 2020, March 5. pii: S0022-3913 (20) 30018-4. doi: 10.1016 / j. prosdent.2020.01.003.
69. Cassetta M., Di Mambro A., Giansanti M., Stefanelli L. V., Cavallini C. The intrinsic error of a stereolithographic surgical template in implant guided surgery. *International Journal of Oral and Maxillofacial Surgery* (2013); 42: 264-275
70. Chan H.L., Sinjab K., Chung M.P., Chiang Y.C., Wang H.L., Giannobile W.V., Kripfgans O.D. Non-invasive evaluation of facial crestal bone with ultrasonography. *PLoS One*. 2017 Feb 8; 12(2): e0171237. doi: 10.1371/journal.pone.0171237
71. Chang Y., Lai C., Yang S., Chan Y., Hsieh Y. Stimulation of matrix metalloproteinases by black-pigmented *Bacteroides* in human pulp and periodontal ligament cell cultures. *J Endod* 2002;28:90-93

72. Chen C. K., Yuh D. Y., Huang R. Y., Fu E., Tsai C. F., Chiang C. Y. Accuracy of implant placement with a navigation system, a laboratory Guide, and freehand drilling. *International Journal of Oral & Maxillofacial Implants* (2018); 33: 1213-1218
73. Cho, Sh., Schaefer, O., Thompson, G. A., Gunch, A. Comparison of accuracy and reproducibility of castings made by digital and traditional methods. *The journal of prosthetic dentistry*. 2015; 113 (4): 310 - 5 .
74. Cicciù M., Cervino G., Milone D., Risitano G. FEM. Investigation of the stress distribution along the lower jaw bone during screwing, located on dental implants. *Materials*. 2018; 11 : 1512
75. Computer-aided fabrication of a zirconia 14-unit removable dental prosthesis / J. Grösser [et al.] // *International Journal of Computerized Dentistry*. - 2014. - Vol. 17, № 4. - P. 307-316.
76. Cui B., Li J., Wang H., Lin Y., Shen Y., Li M., Nan C. Mechanical properties of polymer-infiltrated-ceramic sodium aluminum silicate composites for dental restoration. *J. Dentistry*. 2017; 7: 91-97.
77. Damianidi B.B., Gamydov K. M., Belikov A., Savostin A. Zirconium frame on screw fixation with cemented crowns. *Dentist info*. 2016; 1: 27-28.
78. Dauti R., Cvikl B., Franz A., Schwarze U.Y., Lilaj B., Rybaczek T., et al. Comparison of the maximum fit of cemented zirconium dioxide caps made after digital impression using lava TM COS and traditional impression technique. *BMC Oral health*. 2016; 16: 129.
79. Dawood A. 3D printing in dentistry / A. Dawood [et al.] // *British Dental Journal*. - 2015. - Vol. 219, № 11. - P. 521-529.
80. De Franca D.G., Morais M.H., Das Neves F.D., Barbosa G.A. (2015) the impact of CAD / CAM on the accuracy of fitting implants made of zirconium and cobalt-chrome fixed dentures. *J Prosthet Dent* 113: 22-28.
81. Delaissé J.M., Engsig M.T., Everts V., del Carmen Ovejero M., Ferreras M., Lund L., et al. Proteinases in bone resorption: obvious and less obvious roles. *Clin Chim Acta* 2000; 291:223-234.

82. Devereux G., Steele S., Jagelman T., Fielding S., Muirhead R., Brady J., et al. An observational study of matrix metalloproteinase (MMP)-9 in cystic fibrosis. *J Cyst Fibros* 2014;13:557-563
83. Edelhoff D., Schweiger J., Prandtner O., Trimpl J., Stimmelmayer M., Güth J.F. CAD/CAM splints for the functional and esthetic evaluation of newly defined occlusal dimensions. *Quint. Int.* 2017; 3: 181 – 191.
84. Engelman M.J., Sorensen J.A., Moy P. Optimum placement of osseointegrated implants, *J Prostet Dent.* (1988); 59: 467-473.
85. Faeghinejad M., Proussaefs P., AlHelal A., Lozada J. Composite prosthesis CAD / CAM: a digital process for manufacturing a cement-held prosthesis made of zirconium dioxide on top of milled titanium rods with screw fixation. *Int J Periodontics Restorative Dent.* 2019; 39: 39-47.
86. Fang J.H., An X., Jeong S.M., Choi B.H. Digital technique for intraoral scanning of toothless jaws *J Prosthet Dent* , 119 (2018), pp. 733-735
87. Fasbinder D. J., Neiva G. F. Surface evaluation of polishing techniques for new resilient CAD/CAM restorative materials. *Journal of Esthetic and Restorative Dentistry.* 2016;28(1):56–66
88. Fatemitabar S. A., Nikgoo A. *Int. J. Oral Maxillofac. Implants.* 2010; Vol. 24 #3: 499-505
89. Fatima S., Nawshad M., Abdul Samad Khan, Faiza sh., Abdur R., Pervayz A., Masuma I. Prosthetics of teeth with materials: from conventional to non-traditional / / materials Science and engineering. C, *Materials for biological applications* 2020, 106: 110167
90. Ferrini F., Sannino G., Chiola C., Capparé P., Gastaldi G., Gerlon EF. Influence of the intraoral scanner (IOS) on the ultimate accuracy of CAD / CAM single crowns. *Int J Environ Res Public Health.* 2019; 16 (4): 544-53.
91. Fokas G., Vaughn V.N., Scarfe W.C. & Bornstein M.M. 2018. Accuracy of linear measurements on CBCT images related to presurgical implant treatment planning: A systemativ review. *Clinical Oral Implants Research* 29 Suppl 16: 393-415
92. Fortin T., Isidori M., Blanchet E., Perriat M., Bouchet H., Coudert J. L. An

image-guided system-drilled surgical template and trephine guide pin to make treatment of completely edentulous patients easier: a clinical report on immediate loading. *Clinical Implant Dentistry and Related Research* (2004); 6: 111-119

93. Galhano G.A., Pellizzer E.P., Mazaro J.V. Optical impression systems for CAD-CAM restorations. *J Craniofac Surg* 2012;23(6):e575-e579

94. Galucci G.O., Finelle G., Papadimitriou D.E., Lee S.J. Innovative approach to computer-guided surgery and fixed provisionalization assisted by screw-retained transitional implants. *Int J Oral Maxillofac Implants*. 2015 Mar-Apr; 30(2): 403-410

95. Gehrke P., Bleuel K., Fischer C., Sader R. Influence of edge location and luthering material on the amount of undetected excess cement on CAD / CAM abutments and cement-retaining zirconium crowns: an in vitro study. *BMC Oral health*. 2019; 19: 111.

96. Godefroy E., Gallois A., Idoyaga J., Merad M., Tung N., Monu N., et al. Activation of tolllike receptor-2 by endogenous matrix metalloproteinase-2 modulates dendritic-cellmediated inflammatory responses. *Cell Rep* 2014;9:1856-1870.

97. Goujat A., Abouelleil H., Colon P., Jeannin C., Pradelle N., Seux D., Grosgeat B. Mechanical properties and internal fit of 4 CAD-CAM block materials. *J. Prosthetic Dentistry*. 2017; 5: 112-114.

98. Gowd M.S., Shankar T. Ranjan R., Singh A. Prosthetics in prosthetic implants: a review of the literature. *J. Int. Soc. Before. Dent Community*. 2017 , 7 , S1 – S7.

99. Gut J.F., Runkel C., Beuer F., Stimmelmayer M., Edelhoff D., Keul C. The Accuracy of five intraoral scanners compared to indirect digitization . *Clin Oral Investig*. 2017 ; 21 (5): 1445 - 55 .

100. Harabi A., Guerfa F., Harabi E., Benhassine M.T., Foughali L., Zaiou S. Preparation and characterization of new dental porcelains using K-feldspar and quartz raw materials. Effect of B₂O₃ additions on sintering and mechanical properties. *Mater Sci Eng C Mater Biol Appl*. 2016; 8: 33-42.

101. Heidi P. Matrix Metalloproteases (MMPs) and their Specific Tissue Inhibitors (TIMPs) in Mature Human Odontoblasts and Pulp Tissue: The Regulation of

Expressions of Fibrillar Collagens, MMPs and TIMPs by Growth Factors, Transforming Growth Factor[β]1 (TGF- β 1) and Bone Morphogenic Protein-2 (BMP-2). Finland:Oulu University Press; 2003. p. 17-82.

102. Hermann J.S., Schoolfield J.D., Schenk R.K., Buser D., Cochran D.L. Influence of the size of the microgap on crestal bone changes around titanium implants. A histometric evaluation of unloaded nonsubmerged implants in the canine mandible // J Periodontol. — 2001; 72 (10): 1372-1383.

103. Higuchi K.V., Liddelow G. Innovative treatment of a toothless lower jaw supported by implants: a medical history. Int. J. Oral Maxillofac. Implant. 2019 , 34 , 13-16.

104. Hintze H., Wiese M., Wenzel A. Dentomaxillofac. Radiol. 2007; Vol.36: 192-197

105. Homaei E., Farhangdoost K., Tsoi J.K.H., Matinlinna J.P., Pow E.H.N. Static and fatigue mechanical behavior of three dental CAD/CAM ceramics. J Mech Behav Biomed Mater. 2016; 7: 304-313

106. Hultin M., Svensson K.G., Trulsson M.. Clinical advantages of computer-guided implant placement: a systematic review. Clin Oral Implants Res. (2012 Oct); 23 (Suppl 6): 124-135

107. Huotilainen E., Jaanimets R., Valášek J., Marcián P., Salmi M., Tuomi J., Mäkitie A., Wolff J. sensitivity Analysis of geometric errors in the manufacture of additive medical models. Med Eng Phys 2015; 37 : 328-334.

108. Hussein M. O., Hussein L. A. New technology for 3D modeling of the removable frame of a partial prosthesis made using 3D printing technology Int J Adv Res. 2014; 9 : 686-694.

109. Imburgia M., Logozzo S., Hauschild Y., Veronesi, G., Mangano S., Mangano F.G. Accuracy of four intraoral scanners in oral implantology: an in vitro comparative study . BMC oral health. 2017 ; 17 (1): 92 .

110. Jacobs R., Salmon B., Codari M., Hassan B., Bornstein M.M. Cone beam computed tomography in implant dentistry: recommendations for clinical use. BMC Oral Health. 2018 May 15; 18(1): 88. doi: 10.1186/s12903-018-0523-5.

111. Jain A., Bahuguna R. Role of matrix metalloproteinases in dental caries, pulp and periapical inflammation: An overview. *J Oral Biol Craniofac Res* 2015;5:212-8
112. Jain T., Porwal A., Bangar B.R., Randive S.B., Vaishnav K.P., Walkar K., Nayyar A.S. Computer-based design and automated production of ceramic biomaterials in dentistry: from the past to the present. *J Dent Allied Sci* 2018; 7: 18-22
113. Joda T., Bragger U. Complete digital workflow for the production of implant-supported single-unit monolithic crowns. *Clin Oral Implants Res.* 2014 Nov; 25(11): 1304-1306.
114. Joda T., Ferrari M., Braegger U. Digital approach for one-step formation of the supraimplant appearance profile with an individualized CAD / CAM healing abutment. *J. Prosthodont. Residence* 2016; 60 : 220-223
115. Karl M., Carretta R., Higuchi K.W. Passivity of fitting a new ready-made full-arch reconstruction with support for lower jaw implants: an in vitro comparative study. *Int. J. Prosthodont.* 2018, 31 , 440-442.
116. Kelvin Khng K.Y., Ettinger R.L., Armstrong S.R., Lindquist T., Gratton D.G., Qian F. In vitro evaluation of the marginal integrity of CAD/CAM interim crowns // *J. Prosthet. Dent.* — 2016; 115: 617-623.
117. Kim J.H., Arita E.S. Pinheiro L.R. Yoshimoto M, Watanabe P.C. & Cortes A.R.G. (2018) *Computed*
118. Kim S. Y., Shin Y. S., Jung H. D., Hwang C. J., Baik H. S., Cha J. Y. Precision and trueness of dental models manufactured with different 3-dimensional printing techniques // *Am.J. Orthod. Dentofac. Orthop.* — 2018; 153: 144-153.
119. Koop R., Vercruyssen M., Vermeulen K., Quirynen M. Tolerance within the sleeves inserts of different surgical guides for guided implant surgery. *Clin Oral Implants Res.* 2013 Jun; 24(6): 630-634. doi: 10.1111/j.1600-0501.2012.02436.x. Epub 2012 Mar 13.
120. Liang X., Jacobs R., Hassan B., Li L., Pauwels R., Corpas L., Souza P.C., Martens W., Shahbazian M., Alonso A., Lambrechts I. A comparative evaluation of cone beam computed tomography (CBCT) and multi-slice CT (MSCT). Part I: On subjective image quality. *Eur J Radiol.* 2010 Aug; 75(2): 265-269. (a)

121. Liedke G.S., Spin-Neto R., Vizzotto M.B., da Silveira P.F., Wenzel A. & da Silveira H.E. (2015). Diagnostic accuracy of cone beam computed tomography sections with various thicknesses for detecting misfit between the tooth and restoration in metal restord teeth. *Oral Surgery, Oral Medicine, Oral Pathology and Oral Radiology* 120: e131-e137

122. Lindhe J., Meyle J. Group D of European Workshop on Periodontology. Perimplant diseases: consensus Report of the Sixth European Workshop on Periodontology // *J Clin Periodontol.* — 2008; 35 (8 Suppl): 282-285.

123. Lofthag-Hansen S., Grondahl K., Ekestubbe A. *Clin. Implant. Dent. Relat. Res.* 2009; Vol.11: 246-255

124. Loubele M., Bogaerts R., Van Dijck E., Pauwels R., Van-heusden S., Suetens P., Marchal G., Sanderink G., Jacobs R. Comparison between effective radiation dose of CBCT and MSCT scanners for dentomaxillofacial applications. *Eur J Radiol.* 2009 Sep; 71(3): 461-468. doi: 10.1016/j.ejrad.2008.06.002. Epub 2008 Jul 18.

125. Ludlow J. B., Laster W. S., See M. *Oral Surg. Oral Med. Oral Pathol. Oral Radiol. Endod.* 2007. Vol. 103: 534-542

126. Mangano F., Margiani B., Admakin O. New fully digital Protocol (SCAN-PLAN-MAKE-DONE ®) for the design and manufacture of monolithic translucent Zirconia crowns based on implants cemented on custom hybrid abutments: a retrospective clinical study of 25 patients. *Int J Environ Res Public Health.* 2019; 16 (3): 317-37.

127. Mansour M. The Use of Digital Impressions to Fabricate Tooth-Supported Partial Removable Dental Protheses A Clinical Report / M. Mansour, E. Sanchez, C. Machado // *Journal of Prosthodontics.* - 2016. - Vol. 25, № 6. - P. 495-497.

128. Mansur M., Sanchez E., Machado S. Using digital impressions for the manufacture of partially removable dentures based on teeth: a clinical report. *J Prosthodont.* 2016; 25 : 495-497.

129. Mazzoni A., Papa V., Nato F., Carrilho M., Tjäderhane L., Ruggeri A. Jr., et al. Immunohistochemical and biochemical assay of MMP-3 in human dentine. *J Dent* 2011;39:231-7.

130. Meirowitz A., Bitterman Y., Levy S., Mijiritsky E., Dolev E. in vitro

Evaluation of zirconium oxide edge crowns manufactured by the CAD-CAM dental laboratory and milling center. *BMC Oral health*. 2019; 19: 103.

131. Merz B.R., Hunenbart S., Belser U.C. Mechanics of the implant-abutment connection: an 8-degree taper compared to a butt joint connection // *International Journal of Oral & Maxillofacial Implants*. — 2000; 15 (4): 519-526.

132. Muromachi K., Kamio N., Matsuki-Fukushima M., Narita T., Nishimura H., Tani-Ishii N., et al. Metalloproteases and CCN2/CTGF in dentin – Pulp complex repair. *J Oral Biosci* 2015;57:86-90.

133. Naitoh M., Ariji E., Okumara S., et al. Can implants be correctly angulated based on surgical templates used for osseointegrated dental implants? *Clin Oral Implants Res.* (2000); 11: 409-414.

134. Negm E.E., Aboutaleb F.A., Alam-Eldein A.M. Virtual assessment of fit and accuracy in removable frames of a partial upper jaw prosthesis made of poly (etherephyrketone), made using direct and indirect CAD / CAM techniques. *J Prosthodont.* August 2019; 28 (7): 804-810. doi: 10.1111 / jopr.13075. Epub 2019 June 11.

135. Nicoli L. G., Oliveira G. J. P. L., Lopes B. M. V., Marcantonio C., Zandim-Barcelos D. L., Marcantonio E. Jr (2017). Survival/Success of dental implants with acid-etched surfaces: A retrospective evaluation after 8 to 10 years. *Brazilian Dental Journal*, 28, 330–

136. Nkenke E., Zachow S., Benz M., Maier T., Veit K., Kramer M., Benz S., Hausler G., Neukam F.W., Lell M. Fusion of computed tomography data and optical 3D images of the dentition for streak artefact correction in the simulation of orthognathic surgery. *Dentomaxillofac Radiol.* 2004 Jul; 33(4): 226-232

137. Oh K.C., Kim J.H., Woo C.W., Moon H.S. Accuracy of individual pre-pre-restorations of pre-manufactured screw screws after the installation of a single implant. *J. Clin. Med.* 2019; 8: 490.

138. Papadiochou S., Pissiotis A.L. Marginal adaptation and CAD-CAM technology: a systematic review of restoration materials and manufacturing technologies. *J Prosthetic Dent.* 2018; 119: 545-51.

139. Papaspyridakos P., Chen C.J., Singh M., Weber H.P., Gallucci G.O. Success criteria in implant dentistry: a systematic review // *J Dent Res.* — 2012; 91 (3): 242-248.
140. Peltonen L. I., Aarnisalo A. A., Kaser Y. *Acta Radiol.* 2009 Vol. 50: 543-548
141. Pettersson A., Komiyama A., Hultin M., Nasstrom K., Klinge B. Accuracy of virtually planned and template guided implant surgery on edentate patients. *Clin Implant Dent Relat Res.* 2012 Aug; 14(4): 527-537.
142. Piatelli A., Vrespa G., Petrone G., Iezzi G., Annibali S., Scarano A. The role of the microgap between implant and abutment: a retrospective histologic evaluation in monkey // *J Periodontol.* — 2003; 74 (3): 346-352.
143. Pozzi A., Polizzi G., Moy P. K. (2016). Guided surgery with tooth-supported templates for single missing teeth: A critical review. *European Journal of Oral Implantology*, 9(Suppl 1), S135–S153.
144. Preliminary Clinical Application of Removable Partial Denture Frameworks Fabricated Using Computer-Aided Design and Rapid Prototyping Techniques / H. Ye [et al.] // *The International Journal of Prosthodontics.* - 2017. - Vol. 30, № 4. - P. 348-353.
145. Quirynen M., van Steenberghe D. Bacterial colonization of the internal part of two stage implants. An in vivo study // *Clin Oral Implants Res.* — 1993; 4 (3): 158-161.
146. Raico Gallardo Y. N., da Silva-Olivio I. R. T, Mukai E, Morimoto S, Sesma N & Cordaro L: Accuracy comparison of guided surgery for dental implants according to the tissue of support: a systematic review and meta-analysis. *Clinical Oral Implants Research* (2017); 28: 602-612.
147. Raico Gallardo Y. N., da Silva-Olivio I. R. T., Mukai E., Morimoto S., Sesma N., Cordaro L. (2017). Accuracy comparison of guided surgery for dental implants according to the tissue of support: A systematic review and meta-analysis. *Clinical Oral Implants Research*, 28, 602–612. <https://doi.org/10.1111/clr.12841>
148. Raico Gallardo Y.N., da Silva-Olivio I.R.T., Mukai E., et al. Accuracy comparison of guided surgery for dental implants according to the tissue of support: a systematic review and meta-analysis. *Clin Oral Implants Res* 2017;28(5):602–12.

149. Rangel F.A, Maal T.J., Bronkhorst E.M., Breuning K.H., Schols J.G., Berge S.J., Kuijpers-Jagtman A.M. Accuracy and reliability of a novel method for fusion of digital dental casts and cone beam computed tomography scans. *PLoS One*. 2013; 8(3): e59130. doi: 10.1371/journal.pone.0059130. Epub 2013 Mar 20.

150. Renn W., Ludlow M., Fryml J., Schurch Z., Mennito A., Kessler R. Evaluating the accuracy of 7 digital scanners: in vitro analysis based on three-dimensional comparisons . *The journal of prosthetic dentistry*. 2017 ; 118 (1): 36 - 42 .

151. Ricomini Filho A.P., Fernandes F.S., Straioto F.G., da Silva W.J., Del Bel Cury A.A. Preload loss and bacterial penetration on different implant-abutment connection systems // *Brazilian Dental Journal*. — 2010; 21 (2): 123-129.

152. Rosenfeld A. L., Mandelaris G. A., Tardieu P. B. Prosthetically directed implant placement using computer software to ensure precise placement and predictable prosthetic outcomes. Part 2: rapid prototype medical modeling and stereolithographic drilling guides requiring bone exposure. *International Journal of Periodontics & Restorative Dentistry* (2006); 26: 347-353

153. Rosenfeld A. L., Mandelaris G. A., Tardieu P. B. Prosthetically directed implant placement using computer software to ensure precise placement and predictable prosthetic outcomes. Part 3: stereolithographic drilling guides that do not require bone exposure and the immediate delivery of teeth. *International Journal of Periodontics & Restorative Dentistry* (2006); 26: 493-499

154. Salvi G.E., Bosshardt D.D., Huynh-Ba G., Ivanovski S., Donos N., Lang N.P. The role of bone debris in early healing adjacent to hydrophilic and hydrophobic implant surfaces in man. *Clin Oral Implants Res* 2011; 22: 357–364.

155. Scarfe W. C., Farman A.G. *Dent. Clin. North. Am.* 2008; Vol. 52: 707-730

156. Schneider D., Scjober F., Grohmann P., Hammerle C.H. & Jung R.E. (2015) In-vitro evaluation of the tolerance of surgical instruments in templates for computer assisted guided implantology produced by 3-D printing. *Clinical Oral Implants Research* 26: 305-320 Epub 2014 Jan 18.

157. Schulze R., Heil U., Gross D., Bruellman D.D., Dranischnikow E., Schwanecje U & Schoemer E. (2011). Artefacts in CBCT: a review. *Dentomaxillofacial*

Radiology 40: 265-273

158. Shah N., Bansal N., Logani A. Recent advances in imaging technologies in dentistry. *World J Radiol.* 2014 Oct 28; 6(10): 794-807.

159. Shen P., Zhao J., Fan L., Qiu H., Xu W., Wang Y., Kim Y. J. (2015). Accuracy evaluation of computer-designed surgical guide template in oral implantology. *Journal of Cranio-Maxillofacial Surgery*, 43, 2189– 2194. <https://doi.org/10.1016/j.jcms.2015.10.022>.

160. Soler Palacios L., Estrada-Capetillo E., Izquierdo G., Criado C., Nieto C., Municio I., Gonzalez-Alvaro P., Sanchez-Mateos J.L., Pablos A.L., Corbi A. Puig-Kroger, Macrophages from the synovium of active rheumatoid arthritis exhibit an activin Adependent pro-inflammatory profile, *J. Pathol.* 235 (2015) 515–526.

161. Soltanzadeh P., Suprono M.S., Kattadiyil M.T., Goodacre C., Gregorius W. In vitro study of the accuracy and compliance of traditional and CAD / CAM removable frames for partial dentures. *J Prosthodont.* 2019 June; 28 (5): 547-555. doi: 10.1111 / jopr.12997. Epub 2018 November 22.

162. Sorsa T. K. Ulvi, S. Nwhator et al., “Analysis of matrix metalloproteinases, especially MMP-8, in GCF, mouthrinse and saliva for monitoring periodontal diseases,” *Periodontology* 2000, vol. 70, no. 1, pp. 142–163, 2016.

163. Sorsa T. L., Tjaderhane Y. T. Konttinen et al. Matrix metalloproteinases: contribution to pathogenesis, diagnosis and treatment of periodontal inflammation // *Annals of Medicine*, vol. 38, no. 5, pp. 306–321, 2006.

164. Spies B.C., Pieralli S., Vach K., Kohal R.J. (2017) CAD / CAM-Made ceramic implants with a single crown made of lithium disilicate: final results of a 5-year prospective cohort study. *Clin Implant Dent Relat Res* 19: 1-8.

165. Sugiyama T., Kameyama A., Enokuchi T., et al. Effect of professional dental prophylaxis on the surface gloss and roughness of CAD/CAM restorative materials. *Journal of Clinical and Experimental Dentistry.* 2017;9(6):e772–e778.

166. Tahmaseb A., De Clerck R., Aartman I., Wismeijer D. Digital protocol for reference-based guided surgery and immediate loading: a prospective clinical study. *Int J Oral Maxillofac Implants.* 2012 Sep-Oct; 27(5): 1258-1270.

167. Tahmaseb A., De Clerck R., Aartman I., Wismeijer D. (2012) Digital protocol for reference-based guided surgery and immediate loading: a prospective clinical study. *International Journal of Oral & Maxillofacial Implants* 27: 1258-1270.
168. Tahmaseb A., De Clerck R., Eckert S., Wismeijer D. Reference-based digital concept to restore partially edentulous patients following an immediate loading protocol: a pilot study. *Int J Oral Maxillofac Implants*. 2011 Jul-Aug; 26(4): 707-717.
169. Tahmaseb A., van de Weijden J.J., Mercelis P., De Clerck R., Wismeijer D. Parameters of passive fit using a new technique to mill implant-supported superstructures: an in vitro study of a novel three-dimensional force measurement-misfit method. *Int J Oral Maxillofac Implants*. 2010 Mar-Apr; 25(2): 247-257.
170. Tahmaseb A., Wismeijer D., Coucke W., Derksen W. Computer technology applications in surgical implant dentistry: a systematic review. *Int J Oral Maxillofac Implants*. (2014); 29 (Suppl):25-42.
171. Tahmaseb A., Wismeijer D., Coucke W., Derksen W. Computer technology applications in surgical implant dentistry: a systematic review. *Int J Oral Maxillofac Implants*. (2014); 29 (Suppl):25-42
172. Tahmaseb A., Wismeijer D., Coucke W., Evans C. The accuracy of static computer-aided implant surgery: a systematic review and meta-analysis. *Clinical Oral Implants Research* (2018); 16: 416-435.
173. Tahmaseb A., Wismeijer D., Coucke W., Evans C. The accuracy of static computer-aided implant surgery: a systematic review and meta-analysis. *Clinical Oral Implants Research* (2018); 16: 416-435.
174. Tesmer M., Wallet S., Koutouzis T., Lundgren T. Bacterial colonization of the dental implant fixture-abutment interface: an in vitro study // *Journal of Periodontology*. — 2009; 80 (12): 1991-1997.
175. Tezulas E., Yildiz S., Kuchuk S., Kahramanoglu E. The Current state of all-ceramic restorations based on zirconium dioxide made by digital facing: a comprehensive review. *Int J Comput Dent*. 2019; 22: 217-30.
176. Tomographic Artifacts in Maxillofacial Surgery. *The Journal of Craniofacial Surgery* 29 : e78-e80.

177. Tsirogiannis P., Reissmann D.R., Heydecke G. Evaluating the ultimate fit of single full-cover ceramic restorations made after digital and conventional impressions: a systematic review and meta-analysis . *The journal of prosthetic dentistry*. 2016 ; 116 (3): 328 - 35.
178. Van Assche N., Quirynen M. (2010) Tolerance within a surgical guide. *Clinical Oral Implants Research* 21: 455-458. Epub 2010 Jan 13
179. Vandeweghe S., Vervack V., Direns M., De Brun H. Accuracy of digital impressions from multiple dental implants: an in vitro study. *Clin. Oral implant. Domicile* 2017, 28 , 648-653.
180. Vech B., GOOS-Kovacs G., Borbély J., Herman P. Comparing the accuracy of direct and indirect three-dimensional digitization processes for CAD / CAM systems- an in vitro study . *Journal of orthopedic research*. 2017 ; 61 (2): 177 - 84 .
181. Verbruggen M., Fortin T., Widmann G., Jacobs R., Quirynen M. Different techniques of static/dynamic guided implant surgery: modalities and indications. *Periodontology 2000* (2014); 66:214-227
182. Wakasugi-Sato N., Kodama M., Matsuo K., Yamamoto N., Oda M., Ishikawa A., Tanaka T., Seta Y., Habu M., Kokuryo S., Ichimiya H., Miyamoto I., Kito S., Matsumoto-Takeda S., Wakasugi T., Yamashita Y., Yoshioka I., Takahashi T., Tominaga K., Morimoto Y. Advanced clinical usefulness of ultrasonography for diseases in oral and maxillofacial regions. *Int J Dent*. 2010; 2010:639382.
183. Wesemann C., Muallah J., Mah J., Bumann A. Accuracy and efficiency of full-arch digitalization and 3D printing: A comparison between desktop model scanners, an intraoral scanner, a CBCT model scan, and stereolithographic 3D printing. *Quintessence Int*. 2017; 48(1): 41-50.
184. Wu J., Li Y., Zhang Y. Use of intraoral scanning and 3-dimensional printing in the manufacture of removable partial dentures for patients with limited mouth opening. *J Am Dent Assoc*. 2017; 148 : 338-341.
185. Yamaguchi S., Li S., Karaer O., Ban S., Shakhta A., Imazato S. Prediction of crown detachment from composite CAD / CAM resins with artificial intelligence. *J Dent Res*. 2019 Oct; 98 (11): 1234-1238.

186. Yoda T., Zarone F., Zitsmann N. U., Ferrari M. Functional prosthetic implant (FIPS): evaluation of reproducibility and variability of the observer. *Clin. Oral Research*. 2018; 22 : 2319-2324.

187. Zaniol T., Zaniol A., Tedesco A., Ravazzolo S. (2018) Sinus lift with a low window: CAD-CAM-method of surgical intervention to increase the lateral sinus: a retrospective series of cases. *Implant Dent* 27: 512-520.

188. Zhang F., Suh, K. J., Li, K. M. Reliability of intraoral scans compared to plaster models: comparison of in-vivo dental measurements and three-dimensional surface analysis . *LEAVES ONE* 2016 ; 11 (6): e0157713.