

но-профилактических зубных паст, содержащих аквакомплекс глицероальбумина титана // Актуальные вопросы современной медицинской науки и здравоохранения : Материалы V Международной научно-практической конференции молодых ученых и студентов, посвященной 75-летию Победы в Великой Отечественной войне, 90-летию УГМУ и 100-летию медицинского образования на Урале. – 2020. – С. 310–315.

25. Строкина, Е. С. Изменения параметров смешанной слюны у курильщиков после применения новой восстанавливающей эмаль-гелевой зубной пасты // Сборник «Стоматология Большого Урала» : Материалы Международного конгресса. – 2020. – С. 125–127.

26. Строкина, Е. С. Изменения микрокристаллизации смешанной слюны после однократного воздействия новой противовоспалительной зубной пасты с бикарбонатом натрия и диоксидом кремния / Е. С. Строкина, Е. Ю. Костина // Актуальные вопросы современной медицинской науки и здравоохранения : Материалы III Международной научно-практической конференции молодых ученых и студентов, III Форума медицинских и фармацевтических вузов России «За качественное образование». – 2018. – С. 314–317.

27. Фролова, Д. В. Исследование физико-химических свойств дисперсных водных систем зубной пасты с хлоридом натрия и глицерофосфатом кальция // Актуальные вопросы современной медицинской науки и здравоохранения : Материалы V Международной научно-практической конференции молодых ученых и студентов, посвященной 75-летию Победы в Великой Отечественной войне, 90-летию УГМУ и 100-летию медицинского образования на Урале. – 2020. – С. 343–347.

28. Efficacy and tolerability of sodium bicarbonate toothpaste in subjects with gingivitis: a 6 month randomized controlled study / I. Akwagyiram, P. Amini, M. Bosma [et al.] // Oral Health Prev. Dent. – 2018. – № 16. – P. 401–409.

### Сведения об авторах

Т.М. Еловицова — д-р мед. наук, проф., профессор кафедры терапевтической стоматологии и пропедевтики стоматологических заболеваний, ФГБОУ ВО УГМУ Минздрава России.

Е.Ю. Ермишина — канд. хим. наук, доцент кафедры общей химии, ФГБОУ ВО УГМУ Минздрава России.

С.Н. Саблина — ассистент кафедры терапевтической стоматологии и пропедевтики стоматологических заболеваний, ФГБОУ ВО УГМУ Минздрава России.

С.С. Григорьев — д-р мед. наук, проф., заведующий кафедрой терапевтической стоматологии и пропедевтики стоматологических заболеваний, ФГБОУ ВО УГМУ Минздрава России.

А.С. Кошечев — доцент кафедры моделирования управляемых систем, канд. ф.-м. наук, ФГАОУ ВО УрФУ им. Первого Президента России Б.Н. Ельцина.

**Адрес для переписки:** 9122541494@mail.ru

## МОРФОЛОГИЧЕСКИЕ ИЗМЕНЕНИЯ В ПЕЧЕНИ ПРИ ПРИНУДИТЕЛЬНОЙ АЛКОГОЛИЗАЦИИ КРЫС

УДК 616.12-073.7-092.9:612.275.1

**В.М. Петров, Д.Л. Зорников, Д.А. Прощенко, О.В. Копосова, Е.М. Гагарина**

Уральский государственный медицинский университет, г. Екатеринбург, Российская Федерация

Исследование показало, что длительная принудительная алкоголизация крыс сопровождается увеличением алкоголя в крови и структурными изменениями в печени. Милдронат снижает уровень алкоголя, но при этом не влияя на морфологические изменения в печени.

**Ключевые слова:** крысы, принудительная алкоголизация, реадaptация, низкогорье, высокогорье, милдронат.

## MORPHOLOGICAL CHANGES IN THE LIVER FORCED BY ALCOHOLIZATION OF RATS

**V.M. Petrov, D.L. Zornikov, D.A. Proshchenko, O.V. Kuposova, E.M. Gagarina**

Urals state medical university, Yekaterinburg, Russian Federation

The research showed that protracted forced alcoholization of rats is accompanied by the increase of alcohol in blood as well as by the structural changes in the liver. As for Mildronate it reduces the level of alcohol while not affecting the morphological changes in the liver.

**Keywords:** rats, forced alcoholization, readaptation, downhill, highhill, Mildronate.

По данным ВОЗ, алкоголизм занимает третье место по частоте причин смерти, уступая сердечно-сосудистым заболеваниям и злокачественным новообразованиям. При этом основной причиной смерти является не алкоголизм, а различные соматические и неврологические расстройства, вызванные алкогольной интоксикацией. Ежегодно в мире регистрируется примерно 80 тыс. острых смертельных отравлений этиловым спиртом и его суррогатами [1].

Злоупотребление алкоголем — чрезвычайно актуальная проблема. И самое страшное то, что

алкоголизм стремительно молодеет, а количество несовершеннолетних алкоголиков растет из года в год [2].

Лечение и реабилитация больных алкоголизмом является сложной медико-социальной проблемой. Устранение последствий алкоголизма является весьма важной задачей для теоретической и практической медицины. Поэтому поиск эффективных фармакологических веществ, способных устранить последствия алкогольной интоксикации, является одной из актуальных проблем.

Из современных препаратов с широким спектром действия привлекает внимание милдронат. Итогом научной деятельности И.Я. Калвиныша стала разработка лекарственных средств для цитопротекции в условиях ишемии, результатом которой и явилось создание Милдроната. Оригинальное антиишемическое средство — милдронат — производится АО Гриндекс. Этот препарат был разработан в Институте органического синтеза АН Латвии в 1975 г., а в клинической практике применяется с 1984 г.

Механизм его действия определяется многообразием фармакологических эффектов: повышение работоспособности, уменьшение симптомов психического и физического перенапряжения, активация тканевого и гуморального иммунитета, кардиопротекторное действие. При этом всегда отмечалось улучшение качества жизни, даже устранение трудностей в учебе [4].

### Материалы и методы

Эксперименты проводились в строгом соответствии с положениями IV Европейской конвенции по защите животных и в соответствии с требованиями «Правил проведения работ с использованием экспериментальных животных». Приказ МЗ СССР от 12 августа 1977 года № 755.

Низкогорная (I) серия (Бишкек, 760 м над ур. моря): 1 контрольная группа — здоровые интактные крысы, 2 опытная группа — крысы с принудительной алкоголизацией (в течение 60 дней) без фармакоррекции, 3 опытная группа — крысы с принудительной алкоголизацией (в течение 60 дней) и фармакоррекцией (1 раз в сутки в дозе 15 мг/кг веса внутривентриально в течение последних 20 дней опыта).

Высокогорная (II) серия (3200 м над ур. моря): 4 контрольная группа — здоровые крысы, находившиеся в течение 60 дней в высокогорье (перевал Туя-Ашу, 3200 м над ур. моря); 5 опытная группа — крысы с принудительной алкоголизацией (в течение 60 дней) без фармакоррекции, 6 опытная группа — крысы с принудительной алкоголизацией (в течение 60 дней) и фармакоррекцией (1 раз в сутки в дозе 15 мг/кг веса внутривентриально в течение последних 20 дней опыта).

Серия с (III) реадaptацией (опыты в низкогорье, в г. Бишкек (760 м над ур. моря) после предварительной 60-дневной адаптации животных к высокогорью (3200 м над ур. моря)): 7 контрольная группа — здоровые крысы, исследовались на 10-й день после спуска с высокогорья в низкогорье (г. Бишкек, 760 м над ур. моря); 8 опытная группа — реадaptирующиеся крысы с принудительной алкоголизацией (в течение 60 дней) без фармакоррекции; 9 опытная группа — реадaptирующиеся крысы с принудительной алкоголизацией (в течение 60 дней) и фармакоррекцией (1 раз в сутки в дозе 15 мг/кг веса внутривентриально в течение последних 20 дней опыта).

В опыт брались беспородные разнополые неполовозрелые (растущие) крысы с массой тела 100-120 г. Принудительную алкоголизацию проводили раствором этанола, который был един-

ственным источником жидкости [5]. Использовали возрастающие концентрации (10 дней — 5% раствор этанола, 10 — 10%, 20 дней — 15% и в дальнейшем 20%).

Содержание этанола в крови определяли алкилнитритным газохроматографическим методом на 60 день опыта перед забоем.

Для гистоморфологического исследования тканей брали кусочки размерами 1,5 × 2 × 1 см., фиксировали в 10% р-ре формалина на фосфатном буфере рН 7,4 0,2М. После промывания в проточной воде объекты обезжовивались в спиртах восходящей концентрации и заливались в парафин-воск. С помощью санного микротомы из парафиновых блоков готовились срезы. Препараты окрашивались гематоксилин-эозином. Исследование, описание и фотографирование гистологических препаратов производилось на светооптическом бинокулярном микроскопе фирмы OMAX G 010046273 при помощи фотоаппарата MINOLTA E 323 и Digitatcamera DCE 2 [7].

Статистическую обработку материала проводили методом вариационной статистики. Вычисляли среднее значение (M), стандартное отклонение (δ), ошибку средней величины (m). Разницу средних величин оценивали по критерию Стьюдента и вероятности P, которую признавали статистически значимой при P < 0,05. Графические иллюстрации построены при помощи компьютерных программных пакетов Excel.

### Результаты исследований

Исследование алкоголя в крови показало (рис. 1), что у животных 1, 4 и 7 групп, не употреблявших алкоголь, его не обнаружено. Во 2 низкогорной группе после принудительной алкоголизации концентрация алкоголя в крови составила 0,40 ± 0,012‰. Введение милдроната в течение 20 дней в дозе 15 мг/кг снизило его уровень до 0,32 ± 0,013‰ (20%) (P < 0,05).

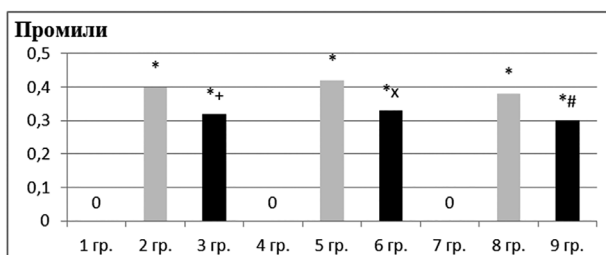


Рис. 1. Данные о концентрации алкоголя в крови (\* — изменения достоверные по сравнению с 1 группой; + — изменения достоверны по сравнению с 2 группой; x — изменения достоверны по сравнению с 5 группой; # — изменения достоверны по сравнению с 8 группой; P < 0,05)

В 5 группе после приема алкоголя в течение 60 дней его уровень составил 0,42 ± 0,013‰. У крыс, которым с 40-го по 60 день алкоголизации вводили милдронат в условиях высокогорья (3200 м над ур. моря), его концентрация в крови была снижена до 0,33 ± 0,014‰ (22%) (P < 0,05).

В группе животных с реадaptацией к низкогорью (после предварительного 60-дневного пребывания в условиях высокогорья 3200 м над

ур. моря) после приема алкоголя в течение 60 дней его уровень составил  $0,38 \pm 0,014\%$ . У крыс, которым с 40-го по 60 день алкоголизации вводили милдронат (9 группа), его концентрация в крови снизилась до  $0,3 \pm 0,013\%$  (21%) ( $P < 0,05$ ).

На контрольных препаратах при малом увеличении микроскопа видно, что капсула Глиссона отсутствует, паренхима поделена на дольки, име-

ющие четкие границы (рис. 2а). В перегородках находятся триада, представленная междольковыми сосудами: артерией, веней, желчным протоком. По периферии долек имеются поддольковые (собирательные) вены. Строение сосудов соответствует норме. Балки печеночных долек дисконплексированы. Между ними просматриваются междольковые синусоиды (капилляры).

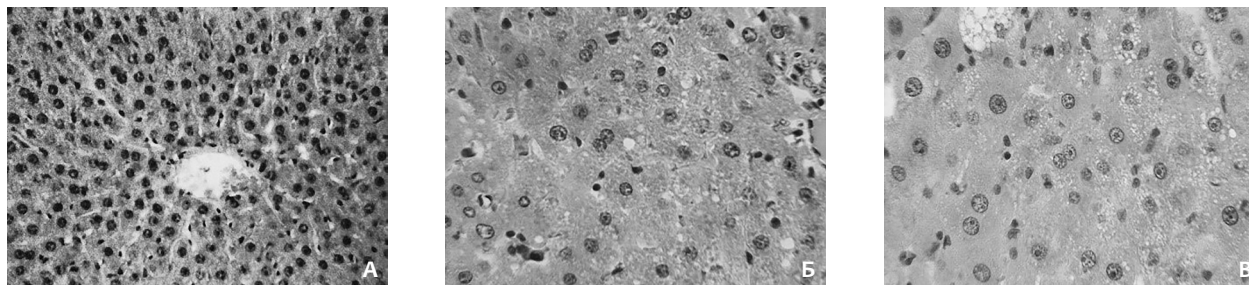


Рис. 2. Морфологическая картина изменений в печени крыс в условиях низкогогорья. А — контроль; гистоархитектоника органа сохранена (X 100); Б — печень после принудительной алкоголизации (X 400); картина хронического гепатита; В — печень после принудительной алкоголизации с фармакоррекцией милдронатом (X 400). Окраска гематоксилином и эозином

При большом увеличении строма представлена междольковой перегородкой из рыхлой волокнистой соединительной ткани. В ней лежат триада: междольковая артерия — артерия мышечного типа, междольковая вена — со слабым развитием мышечных элементов, междольковый желчный проток, выстланный однослойным кубическим эпителием, просвет которого свободен.

Строение паренхиматозных элементов не нарушено, но печеночные балки, состоящие из фенестрированных и анастомозирующихся между собой двух тяжей эпителиальных клеток (гепатоцитов), дисконплексированы. Ядра в клетках сохранены, в цитоплазме содержится различное количество гликогена, местами просматриваются мелкие оптические пустые вакуоли, ряд клеток с зернистой цитоплазмой. Между балками видны капилляры, заполненные умеренным количеством эритроцитов с четкими контурами. Центральные вены выстланы эндотелием и представлены сосудами безмышечного типа, просветы их неравномерного кровенаполнения. Склеротической перестройки органов не обнаружено. В целом морфологическая картина печеночной паренхимы соответствовала нормальной [6].

В печени у животных с принудительной алкоголизацией (2 группа) была обнаружена (рис. 2б) гиалиново-капельная дистрофия гепатоцитов, слабая регенерация, видны единичные двуядерные гепатоциты и очаговые кровоизлияния

в печеночной ткани. При применении препарата видна (рис. 2в) умеренная лимфогистиоцитарная инфильтрация трактов, наблюдалась регенераторная активность, проявляющаяся крупноядерными и двуядерными гепатоцитами, также наблюдалась умеренная мелко- и крупнокапельная дистрофия гепатоцитов (признаки хронического гепатита, признаки воспаления). Можно отметить, что у животных с введением милдроната наблюдалось увеличение регенераторных функций, т.к. у крыс хорошо выражена регенерация печени.

После 60 дней адаптации в печени обнаружались центрилобулярные стазы (рис. 3а), кровоизлияния, дистрофия, некрозы гепатоцитов, мелкоочаговая лимфоцитарная инфильтрация трактов, пролиферация желчных протоков, регенераторная активность, которая выражалась появлением крупнокапельных гепатоцитов (признаки выраженного хронического гепатита и влияние гипоксии). Дача алкоголя привела (рис. 3б) к полнокровию печеночной ткани, кровоизлиянию в ней, наблюдались очаги крупнокапельной дистрофии гепатоцитов, повышалась регенераторная активность крупноядерных гепатоцитов, наблюдалась слабовыраженная лимфоцитарная инфильтрация трактов (признаки не активного гепатита). При введении препарата морфологическая картина печени (рис. 3в) ухудшалась, наблюдалась картина активного гепатита.

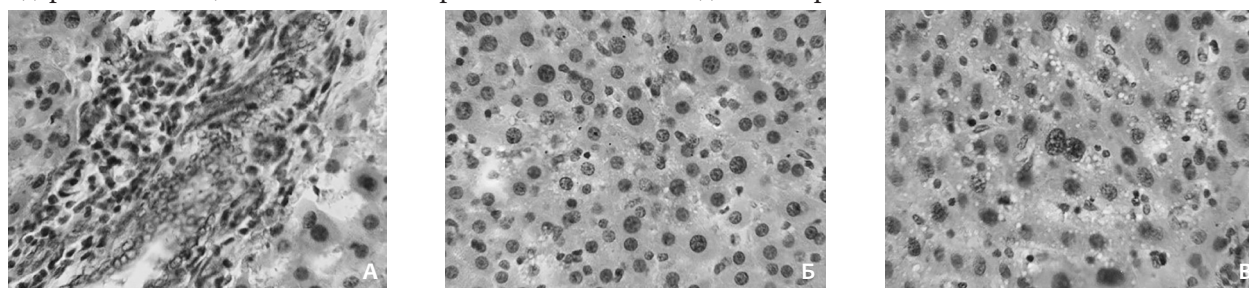


Рис. 3. Морфологическая картина изменений в печени крыс в условиях высокогорья. А — здоровые крысы после 60 суток адаптации; признаки выраженного хронического гепатита и влияние гипоксии (X 400); Б — печень после принудительной алкоголизации; картина не активного гепатита (X 400); В — печень после принудительной алкоголизации с фармакоррекцией милдронатом; картина активного гепатита (X 400). Окраска гематоксилином и эозином

В печени у реадaptирующихся к низкогогорью крыс наблюдалось слабовыраженная мелкоочаговая лимфогистиоцитарная инфильтрация трактов, мелкозернистая дистрофия гепатоцитов в подкапсулярной и периваскулярной зонах, видны регенераторные изменения гепатоцитов, т.е. регистрируются проявления слабовыраженного гепатита. После принудительной алкоголизации обнаружилась субтотальная мелко- и крупнокапельная жировая дистрофия с выраженным сохранением гепатоцитов в центре долек, полнокровием микроциркуляторного русла. Введение препарата привело к небольшим очагам мелкокапельной дистрофии гепатоцитов, слабовыраженной лимфоцитарной инфильтрацией трактов. Таким образом, препарат умень-

шил распространение жировой дистрофии, уменьшил количество жиров в гепатоцитах, но не влиял на признаки гепатита.

### Вывод

При принудительной алкоголизации во всех группах уровень алкоголя повышался примерно до одинакового уровня, но милдронат снижал его содержание в крови во всех группах, где он применялся в условиях низкогогорья (20%), в высокогорье (22%) и у реадaptирующихся крыс к низкогогорью (21%).

При морфологическом исследовании в печени отмечается жировая дистрофия, при морфологическом исследовании применения препарата улучшение не наблюдалось.

### Литература

1. Хохлов, В. В. Экспертиза отравлений этанолом и его суррогатами. – Смоленск, 2008. – 112 с.
2. Кулапина, Т. И. Индустриализация и потребление алкоголя в развитых странах и в России за 150 лет // Новости науки и техники. Сер. Медицина. Вып. Алкогольная болезнь. – 2001. – № 1. – С. 3-14.
3. Калвинеш, И. Я. Метаболизм миокарда и ишемия // Метаболическая терапия и применение милдроната в клинической практике : Матер. I Междун. научно-практической конф. – Ялта : Grindex, 2003. – С. 24-25.
4. Амосова, Е. Развитие концепции метаболической терапии // Современные подходы к фармакологической коррекции ишемических повреждений миокарда и головного мозга : Матер. научно-практической конференции. – Киев, 2010. – С. 19-20.
5. Бардина, Л. Р. Метаболическая адаптация к алкоголю у крыс, различающихся по предпочтению этанола воде // Украин. биох. журн. – 1998. – № 1. – С. 94-99.
6. Петров, В. М. Влияние алкоголя на морфофункциональное состояние внутренних органов // Медицина Кыргызстана. – 2011. – № 6. – С. 4-8.
7. Влияние алкоголя и милдроната на морфологическую структуру сердечной мышцы в условиях низкогогорья / Ю. В. Козьмина, Г. А. Захаров, В. М. Петров [и др.] // Медицина Кыргызстана. – 2011. – № 7. – С. 69-70.

### Сведения об авторах

В.М. Петров — канд. мед. наук, доц. кафедры микробиологии, вирусологии и иммунологии, ФГБОУ ВО УГМУ Минздрава России. Адрес для переписки: petruha\_w@mail.ru  
 Д.Л. Зорников — канд. мед. наук, доц. кафедры микробиологии, вирусологии и иммунологии, ФГБОУ ВО УГМУ Минздрава России. Адрес для переписки: phenix520@yandex.ru  
 Д.А. Проценко — ассистент кафедры микробиологии, вирусологии и иммунологии, ФГБОУ ВО УГМУ Минздрава России. Адрес для переписки: dproschchenko@yandex.ru  
 О.В. Копосова — ассистент кафедры микробиологии, вирусологии и иммунологии, ФГБОУ ВО УГМУ Минздрава России. Адрес для переписки: frida8700@mail.ru  
 Е.М. Гагарина — канд. мед. наук, доц. кафедры нормальной физиологии, ФГБОУ ВО УГМУ Минздрава России. Адрес для переписки: elengagarina@yandex.ru

## ВОЗМОЖНОСТИ И НЕПОСРЕДСТВЕННЫЕ РЕЗУЛЬТАТЫ ТРАХЕО-БРОНХОПЛАСТИЧЕСКИХ ОПЕРАЦИЙ ПРИ РАКЕ ЛЕГКОГО

УДК 616-006.04

Д.Н. Пилькевич<sup>1, 2</sup>, П.М. Хольный<sup>2</sup>, А.С. Цвиренко<sup>2</sup>, С.А. Довбня<sup>2, 3</sup>

<sup>1</sup> Уральский государственный медицинский университет, г. Екатеринбург, Российская Федерация

<sup>2</sup> Национальный медицинский исследовательский центр фтизиопульмонологии и инфекционных заболеваний, г. Москва, Российская Федерация

<sup>3</sup> Противотуберкулезный диспансер, г. Екатеринбург, Российская Федерация

В настоящее время хирургическое лечение рака легкого немислимо без применения трахео-бронхопластических операций, которые в передовых специализированных клиниках занимают до 5-10% от всех радикальных операций. Было проведено ретроспективное исследование, включающее 21 пациента с центральными локализациями рака легкого, которым были выполнены 22 трахео-бронхопластические радикальные операции за период 2000-2021 гг. Среди оперированных было 18 мужчин и 3 женщины в возрасте от 42 до 67 лет (средний возраст — 54,5 года +/- 12 лет). Коморбидный статус имелся у 20 пациентов. Морфологическая структура опухоли была представлена карциноидом (2) и плоскоклеточным раком (19). Средняя продолжительность операций составила 242,3 мин. (125-345 мин.), средняя кровопотеря — 283,2 мл (50-1000 мл). Осложнения развились у 5 (22,7%) пациентов. Летальность наблюдалась в 2 (9,1%) случаях. Применение трахео-бронхопластических операций значительно расширяет возможности торакальной хирургии в лечении рака легкого как за счет технической резектабельности опухоли при переходе на главный бронх и трахею, так и за счет функциональной операбельности при низких функциях дыхания и невозможности выполнения пневмонэктомии.

**Ключевые слова:** рак легкого, трахео-бронхопластические операции.